

نویسندگان: دکتر معصومه عابدینی^۱، دکتر بهنام مقدادی^۲، وحید یوسفی نژاد.

سندرم PRUNE BELLY

چکیده:

سندرم Eagle Barrett سندرمی نادر با شیوع یک در چهل هزار مورد می باشد که در دخترها نادر و شیوع آن در پسرها ۱۰ برابر دخترهاست. این سندرم شامل فقدان یا کاهش شدید بافت عضلانی شکم همراه بیضه های نزول نکرده و ناهنجاریهای دستگاه ادراری و گوارشی است. این مقاله به معرفی یک مورد از این سندرم می پردازد.

مقدمه:

درمان بوده است و در حاملگی اخیر نیز تا ۴ ماهگی لووتیروکسین مصرف می نموده است. سابقه تروما و قرارگیری در معرض اشعه را در حین حاملگی ذکر نمی کرد.

سندرم Eagle Barrett که تحت عنوان سندرم Prune Belly یا Triad syndrome نیز نامیده می شود یک ناهنجاری نادر می باشد که بیشتر در پسرها دیده می شود و شامل اختلال عضلانی در جدار شکم، اختلال در سیستم ادراری و گوارشی می باشد. این سندرم در دخترها بسیار نادر است که موردی که معرفی می گردد در یک نوزاد متولد شده در بیمارستان بعثت شهر سنندج مشاهده شده است (شکل ۱).

شکل ۱: تصویر نوزاد معرفی شده



معرفی بیمار:

بیمار نوزاد، دختر، دومین تولد (G2)، حاصل از زایمان سزارین، با وزن موقع تولد ۲۵۰۰g، دور سر ۳۴cm، و دور سینه ۳۴cm که در بدو تولد زجر تنفسی و تراکسیون عضلات بین دنده ای داشت که همراه با grunting بود. نوزاد دارای دیستانسیون شدید شکمی و دفورمیتی در هر چهار اندام بود که به صورت deviation اندامها و کوتاهی اندامها بود.

مادر بیمار خانمی ۲۴ ساله بود، که سابقه یک زایمان دیگر نیز داشت، زایمان قبلی وی طبیعی بود و فرزند اول پسر و طبیعی بوده است و سابقه مشکل خاصی را در فرزند اول ذکر نمی کرد. مادر نوزاد سابقه فشار خون را در یکماه آخر حاملگی اخیر ذکر می کرد، همچنین سابقه هایپوتیروییدی را نیز از ۸ سال قبل ذکر می کرد، که تحت

سابقه مصرف داروی دیگری را نیز نداشته است.

مادر بیمار ذکر می کرد که در سونوگرافی بعمل آمده از وی در ۴ ماهگی ذکر شده است که نوزاد کیست مئانه به اندازه 2cm داشته که کم بودن میزان مایع آمنیوتیک (الگوهایدرآمنیوس) همراه آن ذکر نشده است و در سونوگرافی که اخیراً جهت تعیین جنسیت نوزاد انجام شده بود، ناهنجاری در نوزاد تشخیص داده شده و منجر به زایمان پیش از موعد شده بود. تولد نوزاد با زایمان

^۱ - متخصص اطفال و عضو هیئت علمی دانشگاه علوم پزشکی کردستان

^۲ - رزیدنت سال چهارم اطفال دانشگاه علوم پزشکی کردستان



در صورت سزارین و ۲۰ روز زودتر از موعد انجام شده بود و در حین زایمان به جز دیسترس خفیف تنفسی مشکل دیگری نداشته است. سابقه بیماری خاصی را در خانواده پدری و مادری ذکر نمی کردند، همچنین سابقه ناهنجاری را در خانواده مادری و پدری و همچنین فرزند دیگر خانواده ذکر نمی کردند.

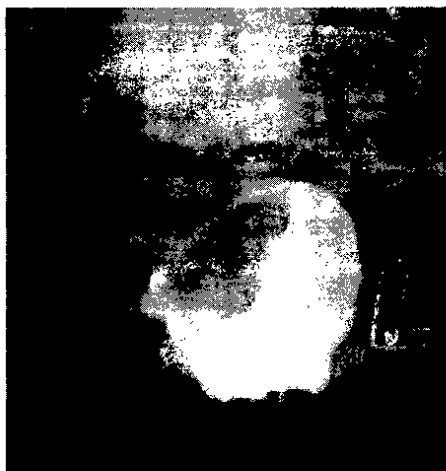
در معاینه ای که از نوزاد به عمل آمد، نوزاد آژیتنه و تحریک پذیر بود. علائم حیاتی بیمار به صورت زیر بود: BP: 60/40, R.R: 55, P.R: 145, Tem: 37, W: 3500gr, H: 50cm, دور سر: 34cm دور سینه: 34cm

اندازه فونتائل قدامی 2.5 * 3 cm و فونتائل خلفی 0.5*0.5cm بود. در اندامها در رفتگی کامل پای چپ از ناحیه لگن (HIP) و در رفتگی مچ ها در دست وجود داشت. همچنین پل بینی بیمار نیز فرو رفته بود. بعد از انتقال بیمار به بخش نوزادان از لحاظ مشکل تنفسی مورد خاصی نداشت. نوزاد Low set hear بود. در معاینه شکم دیستانسیون شدید شکمی داشت و در قسمت میانی شکم یک توده لمس می شد که دارای لبه مشخص در قسمت فوقانی بود که تمام حفره شکم را پر کرده بود و تقریباً تا ناحیه اپی گاستر لمس می شد. کبد و طحال بیمار نرمال بود. در معاینه اندام ها هر چهار اندام بیمار دفورمیتی داشت، به طوریکه پای چپ از ناحیه HIP در رفتگی داشت و در مچ دستها نیز در رفتگی وجود داشت. در معاینه قلب و ریه، نوزاد مشکل خاصی نداشت.

در مورد رفلکسهای نوزادی به جز رفلکس Moro که کاهش یافته و یکطرفه بود، سایر رفلکسها نرمال بود. در معاینه ژنیتال، دستگاه تناسلی دخترانه بود و مقداری ترشح داشت. با توجه به عدم دقت کافی در معاینات اولیه و با توجه به دفع مکنونیوم، مشکل خاصی در آنوس بیمار به نظر نمی رسید، که در معاینات بعدی مشخص شد نوزاد دارای آنوس ایمپرفوره نیز می باشد و فیستول واژینال داشته و مدفوع از طریق واژن دفع می شد.

در آزمایشات انجام شده برای بیمار موارد زیر به دست آمد: FBS: 148 BUN: 8.0 Cr: 0.3 Ca: 9.3 Na: 141 K: 6.1 U/A: WBC: 1-2 RBC: Mod Bac: Neg Culture: Neg

شکل ۲: VCUG بعمل آمده از نوزاد



در VCUG بعمل آمده، نمای مثانه متسع و دارای جدار نامنظم دیده می شود.



سپاسگزاری:

با تشکر از زحمات مسوول محترم بخش نوزادان سرکار خانم گازرانی و همکاران گرامی شان در بخش نوزادان .

References:

- 1- Julia A.Mc Millan ,Catherine D.De Angelis , Ralph D.Feigin , Joseph B.Warshaw . Oskis pediatrics.third edition 1999.
- 2- Gurden B.Avery,Mary Ann.Fletcher,Mhairi G.MacDonald ,Neonatology and Pathophysiology management of the newborn .fifth edition,1999.
- 3- Behrman,Kliegmain,Jenson,Nelson Text Book of Pediatrics 16th edition ,Vol 2. 2000.

با توجه به مشکل آنوس ایمپرفوره بیمار، برای وی مشاوره جراحی از نظر کلتومی بعمل آمد، که اولیای بیمار جهت انجام کلتومی رضایت ندادند و در نهایت بیمار را با رضایت شخصی به منزل بردند. در مجموع با توجه به مجموع علایم:

- ۱- وضعیت ظاهری بیمار و ۲- مشکلات سیستم ادراری و مثانه متسع بیمار و همچنین
- ۳- مشکلات سیستم گوارشی بیمار، برای بیمار سندرم Prune Belly مطرح می باشد.

سندرم Prune Belly

این سندرم تحت عنوان Triad syn یا سندرم Eagle-Barrett نیز شناخته می شود، که شامل فقدان یا کاهش شدید بافت عضلانی شکم همراه بیضه های نزول نکرده در پسر ها و ناهنجاریهای دستگاه ادراری است. این سندرم تقریباً در یک مورد از هر ۴۰ هزار تولد اتفاق می افتد. این بیماری در جنس مونث بسیار نادر است و در پسر ها ۱۰ بار بیشتر از دختر ها اتفاق می افتد. الیگوهیدرآمنیوس و هایپوپلازی پولموناری از عوارض شایع آن در دوره پری ناتال است. ناهنجاریهای ادراری شامل گشاد شدگی بارز حالب و سیستم کالیسی، مثانه بزرگ و غالباً باز ماندن مجرای اوراک است. کلیه ها ممکن است دیس پلاستیک باشند و بیضه ها معمولاً نزول نکرده در شکم می مانند. ناهنجاریهای روده، قلب و سیستم عضلانی - استخوانی ممکن است اتفاق بیافتد. معمولاً انسداد واضح دستگاه ادراری در بدو تولد وجود ندارد. درمان اولیه شامل تثبیت وضعیت قلبی ریوی و پیشگیری از عفونت دستگاه ادراری است. اولتراسونوگرافی کلیه، اندازه گیری فونکسیون کلیه، اسکن رادیوایزوتوپ و VCUG، ارزیابی کامل ناهنجاریها را تسهیل می کند. سپس ادامه سیر درمانی، جهت حفظ عملکرد کلیه و پیشگیری از عفونت، برای هر بیمار به طور جداگانه برنامه ریزی خواهد شد.