مقاله پژوهشی
(Original paper)

بررسی عملکرد ایمنی و محافظتی پربیوتیک ایزومالتوالیگوساکارید در کاهش آسیب‌های بافتی ماهی کپور دریایی (*Cyprinus carpio*) ناشی از غلظت‌های مختلف Pretilachlor

سید علی اکبر هدایتی[۱]، محمد فروهر واجارگاه[۲]، فاطمه دارابی تبار[*۲]، احمد محمدی یلسوئی[۲]، حسن صحرایی[۲]

۱- استادیار گروه شیلات، دانشکده شیلات و محیط زیست، دانشگاه کشاورزی و منابع طبیعی گرگان، گرگان، ایران

۲-کارشناسی ارشد شیلات، دانشکده شیلات و محیط زیست، دانشگاه کشاورزی و منابع طبیعی گرگان، گرگان، ایران

Email: Darabitabar@gmail.com

چکیده

زمینه و هدف: علف‌کش‌ها به یکی از بزرگ‌ترین ابزارهای تکنولوژی برای کشاورزی تبدیل شده‌اند. که با ورود به بدن آبزیان می‌توانند به ارگان‌های بدن آسیب رسانده و در نهایت به مصرف‌کننده نهایی یعنی انسان انتقال یابند. با توجه به اثرات پربیوتیک ایزومالتو الیگوساکارید بر ایمنی، رشد و برخی از شاخص‌های زیستی گونه‌های آبزیان، در این مطالعه اثرات ایمنی پربیوتیک ایزومالتو الیگوساکارید بر بافت کبد، آبشش و روده ماهی کپور معمولی در غلظت‌های کشنده سم پرتیلاکلر می‌پردازیم.

روش بررسی: در مطالعه حاضر ۱۴۷ قطعه ماهی کپور معمولی با میانگین وزنی ۰/۳۱±۶/۱۳ به مدت دو هفته برای سازگاری با شرایط محیطی آکواریوم، نگه‌داری شدند. در طول دوره‌ی آزمایش فاکتورهای فیزیکوشیمیایی آب اندازه‌گیری شد. چهار غلظت غیرکشنده ۲، ۲/۴، ۲/۸، ۳ میلی‌گرم بر لیتر، سم Pretilachlor و پربیوتیک ایزومالتو الیگوساکارید به میزان ۱g/kg برای این بررسی در نظر گرفته شد.

یافته‌ها: نتایج نشان داد تیمارهایی که بعد از دادن پربیوتیک در معرض پرتیلاکلر قرار گرفتند. عارضه‌های بافتی نظیر واکئوله شدن، دژنراسیون اپی‌تلیوم، تخریب پرزهای روده، در بافت روده، و عارضه‌هایی شامل آب‌آوردگی، خونریزی، نکروز و رکود صفراوی در بافت کبد و عارضه های هایپرپلازی تیغه اولیه و ثانویه، چسبندگی تیغه‌های ثانویه، در بافت آبشش مشاهده شد.

نتیجه‌گیری: نتایج این بررسی نشان داد که پربیوتیک ایزومالتوالیگوساکارید به تنهایی خود باعث بروز عارضه در بافت کبد، آبشش و روده ماهی کپور معمولی می‌شود. و همچنین در تیمارهایی که قبل از قرار گرفتن در معرض غلظت‌های کشنده سم پرتیلاکلر به آن‌ها پربیوتیک ایزومالتوالیگوساکارید به منظور ایمنی در برابر اثرات مخرب آلاینده داده شد. زمانی که در معرض سم پرتیلاکلر قرار گرفتند، این پربیوتیک نتوانست به‌عنوان ایمنی اثر بخش و سودمند باشد.

واژه‌های کلیدی : ارگان‌های بدن، پرتیلاکر، آسیب‌های بافتی، پربیوتیک، آلاینده

[Downloaded from zanko.muk.ac.ir on 2026-11-27]

مقدمه

حدود ۴۰٪ از تولیدات آفت‌کش‌ها در جهان مربوط به علف‌کش‌ها می‌باشد (۱). پرتیلاکلر علف-کش انتخابی از گروه کلراستامید بوده که طیف وسیعی از علف‌های هرز باریک برگ و پهن برگ را در مزارع نشائی برنج از بین می‌برد. این علف‌کش بازدارنده سنتز اسیدهای چرب با زنجیره بلند بوده و از تقسیم سلولی ممانعت به‌عمل می‌آورد. کاربرد مطالعات سم‌شناسی محیطی بر روی مهره داران غیر پستاندار به سرعت در حال افزایش است و برای اکوسیستم‌های آبی، ماهیان جزو شاخص ارزیابی تأثیرات مضری که سموم در ترکیب با آب بر روی این اکوسیستم‌ها می‌گذارند، در نظر گرفته می‌شوند (۲). با توجه به این که آبزیان دارای سطوح تماس فیزیولوژیک زیاد، از جمله خون موجود در آبشش، با آب هستند، بنابراین سموم سریعاً از طریق آبشش جذب خون شده و وارد بافت‌هایی مثل کبد، کلیه و برخی از اندام‌های دیگر می‌گردند (۳). تعیین پارامترهای هیستوپاتولوژیک نسبتاً ساده است و همچنین به منظور تخمین اهمیت اکوتوکسیکولوژیک دیگر نشانگرهای زیستی با ارزش هستند (۴). آلاینده-های مختلف باعث ایجاد آسیب‌های بافتی مشخصی در اندام‌های ماهی‌ها می‌شوند که با تعیین این نوع آسیبها، از آن‌ها می‌توان به عنوان نشانگر زیستی به منظور بررسی وجود آلاینده ها در اکوسیستم‌های طبیعی استفاده کرد (۵). پس از معرفی ایده پروبیوتیک و مشخص شدن وجود باکتری‌های مفید در دستگاه گوارش تحقیقات بسیاری در این زمیته انجام شده و هم‌اکنون نیز این روند ادامه دارد. پربیوتیک‌ها ترکیب غذایی غیر قابل هضمی هستند که از طریق تحریک انتخابی، رشد و فعال کردن یک یا تعداد محددی از باکتری‌های موجود در روده اثرات سودمندی بر روی میزبان داشته و می‌تواند سلامتی میزبان را بهبود بخشد (۶). با توجه به اثرات پربیوتیک ایزومالتو الیگوساکارید بر ایمنی، رشد و برخی از شاخص‌های زیستی گونه‌های آبزیان، در این مطالعه اثرات ایمنی پربیوتیک ایزومالتو الیگوساکارید بر بافت کبد، آبشش و روده ماهی کپور معمولی در غلظت‌های تحت‌کشنده سم پرتیلاکلر می-پردازیم.

روش بررسی

در این تحقیق ۱۴۷ قطعه ماهی کپور با میانگین وزنی ۰/۳۱ ± ۶/۱۳ از کارگاه خصوصی واقع در استان مازندران تامین و در آکواریوم‌های ۱۰۰ لیتری به مدت دو هفته جهت سازگاری با شرایط محیطی نگه‌داری شدند. در طول دوره‌ی آزمایش فاکتورهای فیزیکوشیمیایی آب اندازه‌گیری شد. که شامل درجه حرارت (دماسنج جیوه‌ای)، pH و اکسیژن محلول (Water Checker-U10, HURIBA, Japan) اندازه گیری شد. دما ۱±۲۲ درجه سانتی‌گراد و pH برابر ۰/۰۷±۷/۸ و میزان اکسیژن برابر ۰/۶۵±۵/۹ میلی‌گرم بر لیتر و میزان سختی آب ۲۶۰ میلی‌گرم بر لیتر کربنات کلسیم و شرایط نوری در طول دوره‌ی آزمایش به صورت ۱۲ ساعت روشنایی و ۱۲ ساعت تاریکی بود.

اضافه کردن پربیوتیک ایزومالتو الیگوساکارید به غذا با روش اسپری کردن به میزان ۱g/kg صورت گرفت، به این صورت که ابتدا میزان ۲ گرم پودر ژلاتین را به آب اضافه کرده و پس از حل شدن پودر در آب مقادیر مورد نیاز پربیوتیک را که از قبل توزین و آماده شده بود، به محلول آب و پودر ژله اضافه شد. در نهایت پس از حل شدن پربیوتیک، محلول آماده شده بر غذای تجاری اسپری شد. غذادهی به بچه ماهی‌ها به‌صورت دستی به میزان ۳ درصد وزن بدن و ۳ وعده در روز صورت پذیرفت. زمان انجام آزمایش غلظت کشندگی، ۹۶ ساعت بود و میزان مرگ و میر

[Downloaded from zanko.muk.ac.ir on 2026-11-27]

در زمانهای ۲۴، ۴۸، ۷۲، و ۹۶ ساعت محاسبه شد که میزان $LC50_{96h}$ برابر با ۲/۲۳ محاسبه شد که براساس آن چهار غلظت غیرکشنده ۲، ۲/۴، ۲/۸، ۳ میلی‌گرم بر لیتر سم Pretilachlor برای این بررسی در نظر گرفته شد. هر یک از غلظت‌های پرتیلاکلر در سه تکرار ایجاد گردید.

طی دوره تحت تأثیر قرار دادن ماهیان در معرض پربیوتیک ایزومالتو الیگوساکارید و پربیوتیک و سم آبامکتین، ماهیان با محلول بیهوش کننده گل‌میخک به‌سرعت بیهوش شده و بافت کبد، آبشش و روده آن-ها برای مطالعات بافت‌شناسی جدا گردید (۷). جهت بررسی تحت میکروسکوپ نوری، بافت‌های تثبیت شده در فیکساتورفرمالین ده درصد پس از ۲۴ ساعت به الکل ۸۰ درصد منتقل شد. سپس آبگیری با سری افزایشی اتانل (۸۰، ۹۰، ۹۷ و ۱۰۰ درصد) انجام و در ادامه در گزیلول و سپس پارافین وارد شدند. تمامی این مراحل توسط دستگاه پاساژ بافت (Tissue processor, Triangle biomedical sciences USA) تحت برنامه تعریف شده برای این کار انجام شد. بافت‌ها سپس با پارافین (دمای ذوب ۵۸°C-۵۶) بر روی قالب‌های tissue tech قالب‌گیری شد (۸). از قالب‌های پارافینه با استفاده از دستگاه میکروتوم (Olympus CUT 4055E, USA) برش هایی با ضخامت ۵µm تهیه و پس از قرار دادن بر روی لام، به مدت ۰/۵ ساعت در آون (۶۰°C) قرار داده شد تا پارافین اضافه از روی بافت حذف شود. نمونه‌ها پس از پارافین زدایی و جایگزینی آن با گزیلول، به وسیله سری‌های کاهشی اتانل (۱۰۰، ۹۰ و ۷۰ درصد) آبدهی مجدد و با استفاده از محلول‌های هماتوکسیلین و ائوزین رنگ‌آمیزی شدند. بافت‌ها مجددا به آون منتقل شدند تا خشک شوند. تمامی مواد استفاده شده در این مراحل (اتانل، گزیلول، پارافین، هماتوکسیلین و ائوزین) محصول کمپانی Merck بود. در نهایت لامل با استفاده از چسب کاندا بازالت روی لام‌ها چسبانده شد.

یافته‌ها

ماهیان شاهد در تمام شرایط آزمایشگاهی بجز تیمار با پرتیلاکلر با سایر ماهیان گروه های تیمار یکسان بودند. مطالعه بافت شناسی کبد، آبشش و روده ماهی کپور معمولی کنترل هیچگونه عارضه و حالت غیر طبیعی را نشان نداد (شکل ۲، ۴ و ۶). در بافت کبد هسته های مرکزی و درشت با هستک مشخص به خوبی دیده شدند. سیتولاسم و غشای سلولی کاملا مشخص بود. بررسی‌های بافت‌شناسی ماهیان که در معرض پربیوتیک ایزومالتوالیگوساکارید قرار داشتند، نشان دهنده بروز آسیب‌های ساختاری در بافت کبد، آبشش و روده در مقایسه با بافت‌های گروه شاهد بود.

[Downloaded from zanko.muk.ac.ir on 2026-11-27]

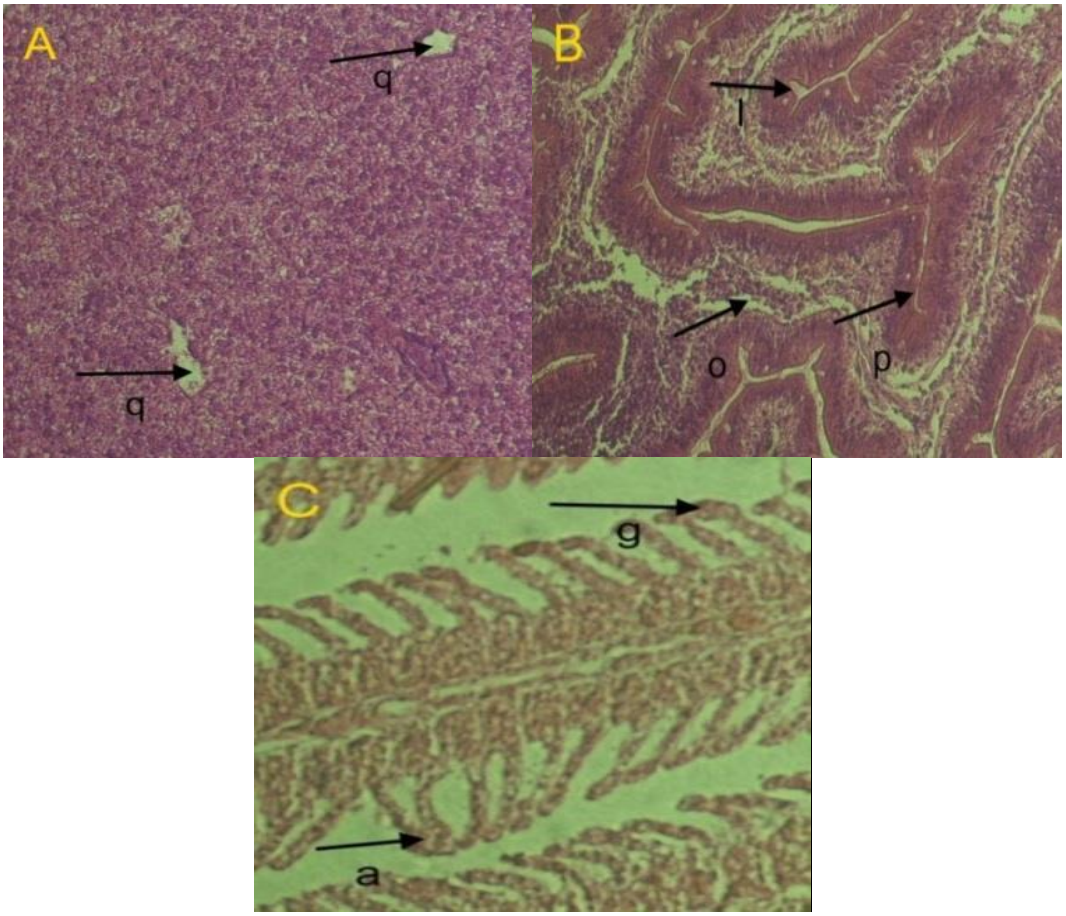

شکل ۱: عوارض بافت کبد، آبشش و روده ماهی کپور معمولی در مواجهه با غلظت ۱g/kg پریبیوتیک ایزومالتوالیگوساکارید با بزرگنمایی ۴۰۰ برابر

A= بافت کبد، B= بافت روده، C= بافت آبشش واکئوله شدن پرزها (l)، نکروز اپی‌تلیوم (o)، چسبیدن پرزهای مسواکی (p)، آب‌آوردگی (q)، چسبندگی لاملاهای ثانویه (a)، هایپرپلازی تیغه ثانویه (g)

عارضه‌های مشاهده شده در بافت روده شامل واکئوله شدن پرزها، نکروز اپی‌تلیوم، چسبیدن پرزهای مسواکی و در بافت کبد شامل آب‌آوردگی و در بافت آبشش عارضه‌هایی چون چسبندگی لاملاهای ثانویه، هایپرپلازی تیغه ثانویه مشاهده شد.



شکل ۲: بافت آبشش نمونه شاهد ماهی کپور معمولی با بزرگنمایی ۱۰۰ برابر

[Downloaded from zanko.muk.ac.ir on 2026-11-27]

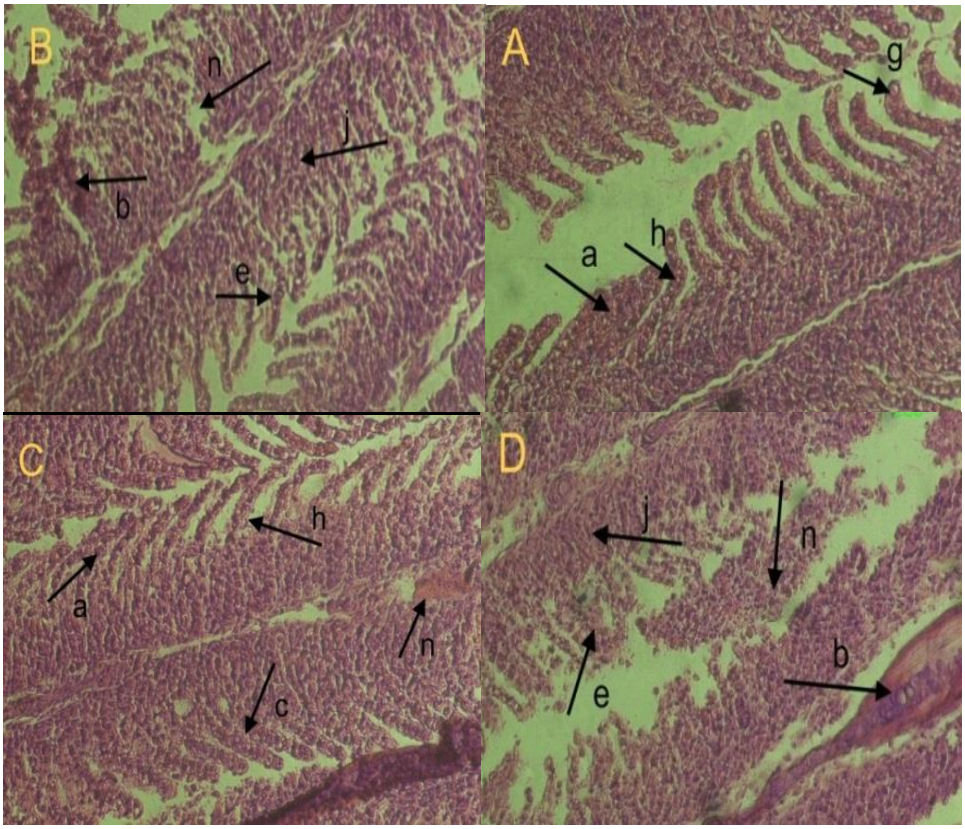

شکل ۳: اثر پریبیوتیک ایزومالتوالیگوساکارید بر تخریب بافت آبشش ماهی کپور معمولی ناشی از غلظت‌های غیرکشنده پرتیلاکلر با بزرگنمایی ۴۰۰ برابر

A= غلظت mg/l۲ سم پرتیلاکلر ، B= غلظت mg/l ۲/۴ سم پرتیلاکلر ، C= غلظت mg/l ۲/۸ سم پرتیلاکلر، D= غلظت mg/l۳ سم پرتیلاکلر چسبندگی لاملای ثانویه (a)، خونریزی (b)، تخریب لاملاهای ثانویه (e)، خمیدگی تیغه ثانویه (h)، هایپرپلازی لاملاهای اولیه (j)، نکروز (n)، هایپرپلازی لاملای ثانویه (g)

جدول ۱: اثر پریبیوتیک ایزومالتوالیگوساکارید بر تخریب بافت آبشش ناشی از غلظت‌های غیرکشنده پرتیلاکلر

عارضه‌های آبشش	شاهد	۲ Mg/l	۲/۴ Mg/l	۲/۸ Mg/l	۳ Mg/l
چسبندگی لاملای ثانویه	–	+++	+++	+++	++++
خونریزی	–	++	+++	++	+++
تخریب لاملای ثانویه	–	+++	+++	+++	++++
خمیدگی تیغه ثانویه	–	+++	++++	++++	++++
هایپرپلازی لاملای ثانویه	–	+++	+++	+++	++++
هایپرپلازی لاملای اولیه	–	++++	++++	++++	++++
نکروز	–	+++	++++	+++	++++

عدم مشاهده عارضه(–)، ۱ تا ۳ عارضه مشاهده شده (+)، ۳ تا ۵ عارضه مشاهده شده (++)، ۵ تا ۱۱ عارضه مشاهده شده (+++)، و بیشتر از ۱۱ (++++).

بیش‌ترین عارضه‌های مشاهده شده در بافت آبشش ماهی کپور معمولی شامل هایپرپلازی تیغه اولیه و ثانویه، خون‌ریزی، نکروز، چسبندگی تیغه‌های ثانویه، تخریب لاملاهای ثانویه، و خمیدگی لاملاهای ثانویه

[Downloaded from zanko.muk.ac.ir on 2026-11-27]

بود. عارضه خون‌ریزی در غلظت ۲ mg/l و ۲/۸ mg/l نسبت به سایر تیمارها کمتر مشاهده شد. با افزایش غلظت در ۳ mg/l عارضه‌ها با اثر تخریب بیش‌تری مشاهده شدند. هایپرپلازی لاملای اولیه بیشترین تخریب در تمام تیمارها به جز تیمار شاهد بود.

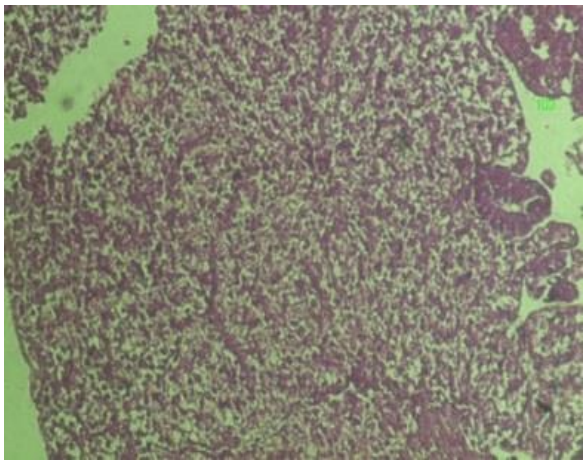

شکل ٤: بافت کبد نمونه شاهد ماهی کپور معمولی با بزرگنمایی ۱۰۰ برابر

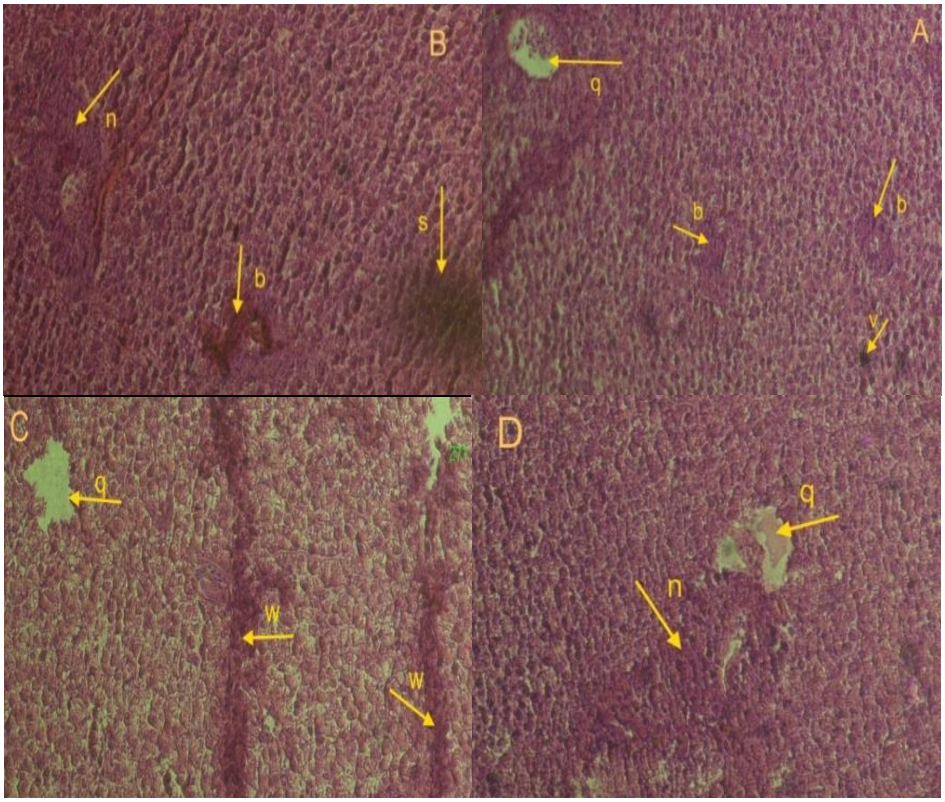

شکل ٥: اثر پریبیوتیک ایزومالتوالیگوساکارید بر تخریب بافت کبد ماهی کپور معمولی ناشی از غلظت‌های غیرکشنده پرتیلاکلر با بزرگنمایی ٤۰۰ برابر

A= غلظت mg/l۲ سم پرتیلاکلر ، B= غلظت mg/l ۲/۴ سم پرتیلاکلر ، C= غلظت mg/l ۲/۸ سم پرتیلاکلر، D= غلظت mg/l۳ سم پرتیلاکلر
خونریزی (b)، نکروز (n)، آب‌آوردگی (q)، سیروز کبدی (s)، رکود صفرا (v)، تورم صفراوی (w)

[Downloaded from zanko.muk.ac.ir on 2026-11-27]

جدول ۲: اثر پریبیوتیک ایزومالتوالیگوساکارید بر تخریب بافت آبشش ناشی از غلظت‌های غیرکشنده پرتیلاکلر

عارضه‌های آبشش	شاهد	۲ Mg/l	۲/۴ Mg/l	۲/۸ Mg/l	۳ Mg/l
آب‌آوردگی	–	++	++	+++	+++
خونریزی	–	++	+++	++++	++++
سیروز کبدی	–	+	++	++	+
رکود صفرا	–	++	++	+++	++
تورم صفراوی	–	++	++	+++	+++
نکروز	–	++	++++	+++	++++

عدم مشاهده عارضه(–)، ۱ تا ۳ عارضه مشاهده شده (+)، ۳ تا ۵ عارضه مشاهده شده (++)، ۵ تا ۱۱ عارضه مشاهده شده (+++)، و بیشتر از ۱۱ (++++).

بیش‌ترین عارضه‌های مشاهده شده در بافت کبد شامل آب‌آوردگی، خونریزی، نکروز، رکود صفرا، تورم صفراوی و سیروز کبدی بود. که کم‌ترین عارضه مشاهده شده در تمارها به جز تیمار شاهد سیروز کبدی بود. بیش‌ترین و وسیع‌ترین اثر تخریب مربوط به عارضه نکروز بود که در تمار تیمارها به جز در غلظت mg/l۲ که با شدت کمتری بروز کرد در سایر غلظت‌ها با تخریب بالا مشاهده شد.

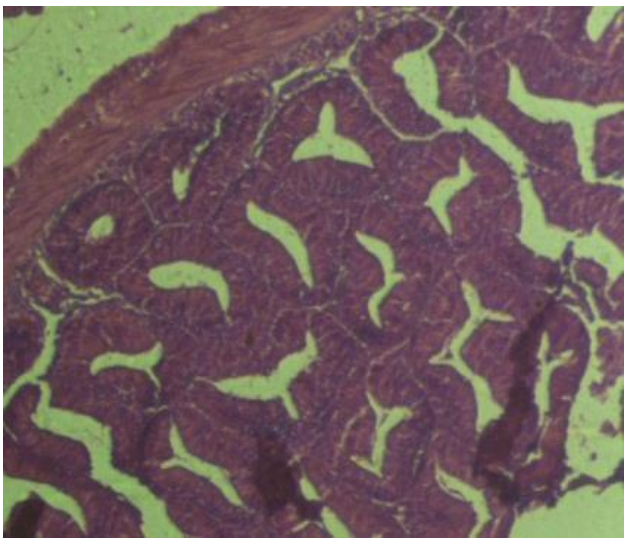

شکل ٦: بافت روده نمونه شاهد ماهی کپور معمولی با بزرگنمایی ۱۰۰ برابر

[Downloaded from zanko.muk.ac.ir on 2026-11-27]

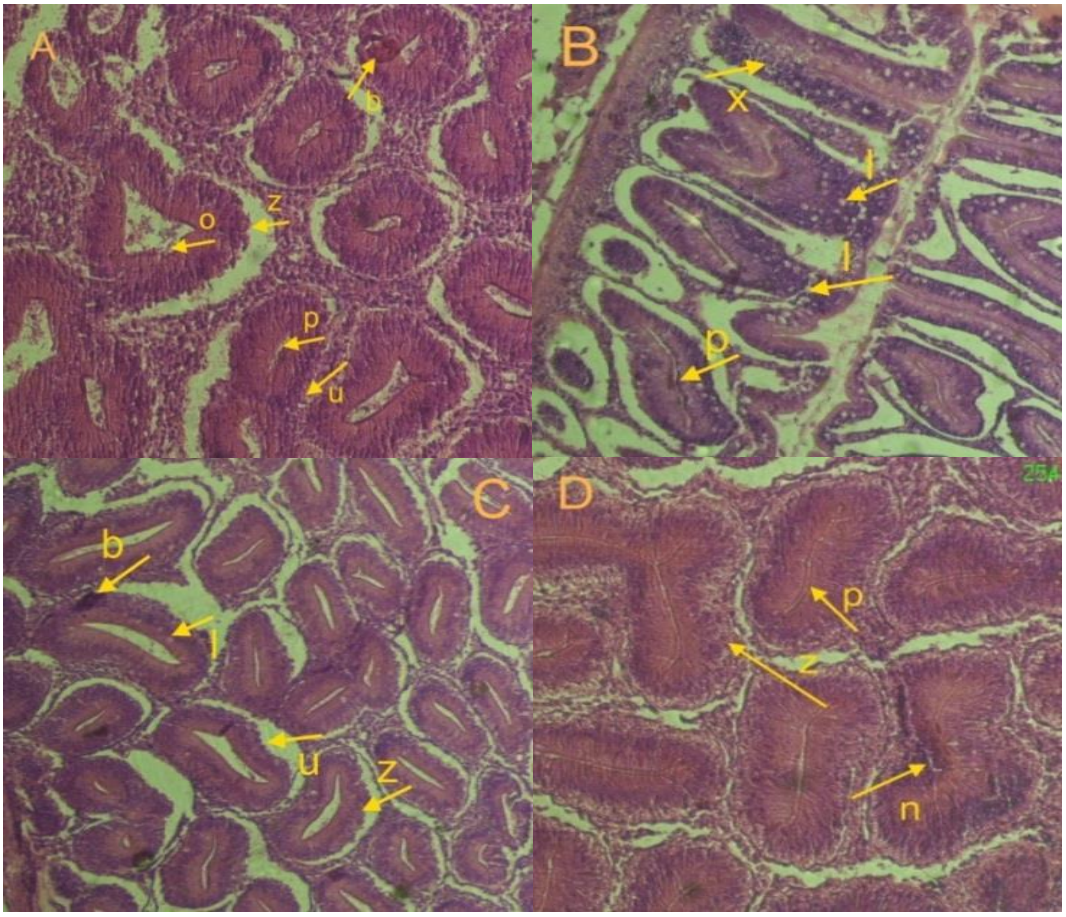

شکل ۵: اثر پریبیوتیک ایزومالتوالیگوساکارید بر تخریب بافت روده ماهی کپور معمولی ناشی از غلظت‌های غیرکشنده پرتیلاکلر با بزرگنمایی ۱۰۰ برابر

A= غلظت mg/l۲ سم پرتیلاکلر ، B= غلظت mg/l ۲/۴ سم پرتیلاکلر ، C= غلظت mg/l ۲/۸ سم پرتیلاکلر، D= غلظت mg/l۳ سم پرتیلاکلر واکئوله شدن (l)، دژنراسیون اپی‌تلیوم (o)، نکروز (n)، خونریزی (b)، تخریب پرزهای روده (z)، تغییر شکل و تخریب سلول‌های پوششی (u)، فساد پرزها (x)

جدول ۳: اثر پریبیوتیک ایزومالتوالیگوساکارید بر تخریب بافت روده ناشی از غلظت‌های غیرکشنده پرتیلاکلر

عارضه‌های آبشش	شاهد	۲ Mg/l	۲/۴ Mg/l	۲/۸ Mg/l	۳ Mg/l
واکئوله شدن	–	++	++++	+++	+++
دژنراسیون اپی‌تلیوم	–	++++	++	++++	+++
نکروز	–	+++	++	+++	++++
خونریزی	–	++	++	++	+++
تخریب پرزهای روده	–	+++	++++	+++	++++
تغییر شکل و تخریب سلول‌های پوششی	–	+++	++	++++	++++
فساد پرزها	–	++++	+++	++++	++++

عدم مشاهده عارضه(–)، ۱ تا ۳ عارضه مشاهده شده (+)، ۳ تا ۵ عارضه مشاهده شده (++)، ۵ تا ۱۱ عارضه مشاهده شده (+++)، و بیشتر از ۱۱ (++++).

[Downloaded from zanko.muk.ac.ir on 2026-11-27]

بیش‌ترین عارضه‌های مشاهده شده در بافت روده شامل واکئوله شدن، دژنراسیون اپی‌تلیوم، نکروز، خونریزی، تخریب پرزهای روده، تغییر شکل و تخریب سلول‌های پوششی و فساد پرزها بود. بیشترین و وسیع-ترین اثر تخریب مربوط به عارضه‌های فساد پرزها، تخریب سلول‌های پوششی و پرزهای روده، دژنراسیون اپی‌تلیوم بود که با افزایش غلظت در mg/l۳ میزان تخریب نیز بیش‌تر مشاهده شد. عارضه خون‌ریزی نسبت به سایر عارضه‌های مشاهده شده در تیمارهای مختلف به جز در تیمار شاهد کمترین عارضه بود.

بحث و نتیجه‌گیری

آسیب‌شناسی بافتی در واقع یک روش مناسب برای بررسی آلودگی یک اکوسیستم محسوب می شود، و در این میان بافت کبد به دلیل نقش در متابولیسم مواد سمی، بافت مناسب برای مطالعه بوده و از اهداف اولیه علفکش‌ها محسوب می شود (۹). بیش‌ترین آسیب-پذیری در برابر سم پرتیلاکلر، نسبت به سایر بافت‌ها، بافت آبشش بود. آبشش‌ها به‌عنوان ارگانی که در معرض مداوم محیط خارجی قرار دارند، اولین هدف آلاینده‌ها هستند، بنابراین آبشش بافت مناسبی برای بررسی اثر کوتاه مدت آلاینده‌ها است (۱۰). آبشش بدلیل اپیتلیوم ویژه و ارتباط مستقیم آن با محیط پیرامون، مهم‌ترین اندامی است که تنظیم اسمزی در آن صورت می‌گیرد (۱۱). عارضه‌های مشاهده شده شامل هایپرپلازی تیغه اولیه و ثانویه، خون‌ریزی، نکروز، چسبندگی تیغه‌های ثانویه، تخریب لاملاهای ثانویه، و خمیدگی لاملاهای ثانویه بود. با افزایش غلظت در ۳ mg/l عارضه‌ها با اثر تخریب بیش‌تری مشاهده شدند. در بافت کبد بیش‌ترین و وسیع‌ترین اثر تخریب مربوط به عارضه نکروز بود که در تمار تیمارها به جز در غلظت mg/l۲ که با شدت کمتری بروز کرد در سایر غلظت‌ها با تخریب بالا مشاهده شد. دلایل مختلفی مبنی بر حساسیت کبد به آلاینده‌های محیطی وجود دارد از جمله اینکه آلاینده‌ها همراه با آب اغلب از طریق مجاری گوارشی وارد روده شده و پس از جذب توسط سیاهرگ‌های کبدی وارد کبد می‌شوند، بنابراین کبد اولین اندامی است که در معرض آلاینده‌های جذب شده در روده قرار می‌گیرد (۱۲). عوارض مشاهده شده در بافت روده شامل واکئوله شدن، دژنراسیون اپی-تلیوم، نکروز، خون‌ریزی، تخریب پرزهای روده، تغییر شکل و تخریب سلول‌های پوششی و فساد پرزها بود. بیش‌ترین و وسیع‌ترین اثر تخریب مربوط به عارضه‌های فساد پرزها، تخریب سلول‌های پوششی و پرزهای روده، دژنراسیون اپی‌تلیوم بود که با افزایش غلظت در mg/l۳ میزان تخریب نیز بیشتر مشاهده شد. با توجه به جدول ۴ سمیت علف‌کش پرتیلاکلر در دسته D با اثر سمی طبقه‌بندی می‌شود

.

جدول ٤: سطوح سمیت علف‌کش های مختلف (۱۳)

A	۵۰۰> میلی گرم بر لیتر	غیر سمی
B	۱۰۰ تا ۵۰۰ میلی گرم بر لیتر	کمی سمی
C	۱۰ تا ۱۰۰ میلی گرم بر لیتر	سمی متوسط
D	۱ تا ۹ میلی گرم بر لیتر	سمی
E	۱> میلی گرم بر لیتر	خیلی سمی

[Downloaded from zanko.muk.ac.ir on 2026-11-27]

Neibor و همکاران گزارش کردند که میزان سمیت هر علف‌کش به تجمع بافتی، نوع و ساختار ماده مورد مطالعه و برهم‌کنش این ماده با جانور در معرض سم، بستگی دارد. بنابراین کبد به عنوان محل اصلی تجمع مواد سمی دارای اهمیت خاصی است (۱۴). آقامحمدی و همکاران گزارش کردند که با افزایش غلظت علف‌کش پاراکوات، واکوئول های مشاهده شده در کبد بزرگتر شده و ضمن پاره شدن غشا، ایجاد نکروز می‌کند (۹). Figueiredo-Fernandes و همکاران اعلام کردند که علف‌کش پاراکوات در کبد باعث افزایش فعالیت آنزیم زنوبیوتیک ترانسفراز و در نتیجه واکوئولاسیون و نکروز می‌گردد (۱۵). در مطالعه‌ای به منظور تعیین LC_{50} اثرات، دو سم ساترن ۵۰٪ (علف کش) و مالاتیون ۵۷ درصد (حشره-کش) بر روی بچه ماهیان تاس‌ماهی ایرانی (*Acipenser persicus*, 1897) ۱-۳ گرمی مورد بررسی قرار گرفت. براساس نتایج به دست آمده LC_{50} ۹۶ ساعته سم ساترن و مالاتیون بر روی بچه ماهیان تاس‌ماهی ایرانی به ترتیب ۰/۰۰۰۷ میلی‌گرم در لیتر و ۱۰ میلی‌گرم در لیتر محاسبه گردید. در ادامه حداکثر غلظت مجاز سموم ساترن و مالاتیون بر روی بچه‌ماهیان تاس‌ماهی ایرانی به ترتیب ۰/۰۰۰۷ و ۱ میلی‌گرم در لیتر تعیین شد. بر اساس جدول استاندارد از نظر سمیت بر بچه ماهیان مورد آزمایش قرار گرفته، سم ساترن در درجه خیلی سمی و سم مالاتیون در درجه سمی متوسط قرار گرفتند (۱۶). در این مطالعه اثر پربیوتیک ایزومالتوالیگوساکارید به تنهایی باعث بروز عارضه-هایی در بافت روده شامل واکئوله شدن پرزها، نکروز اپی‌تلیوم، چسبیدن پرزهای مسواکی و در بافت کبد شامل آب‌آوردگی و در بافت آبشش عارضه‌هایی چون چسبندگی لاملاهای ثانویه، هایپرپلازی تیغه ثانویه مشاهده شد.

Olsen و همکاران، مطالعه‌ای روی تاثیر اینولین را بر سلول‌های انتروسیت روده ماهی چار قطبی (*Salvelinus alpinus*) Arctic charr انجام دادند. نتایج حاصل شده از تحقیق نشان داد که به کارگیری ۱۵٪ اینولین در جیره‌ی غذایی به سبب عدم تخمیر و تجزیه‌ی آن منجر به انباشت کربوهیدرات‌ها و در نهایت تاثیر نامطلوب بر سلول‌های انتروسیت روده می-گذارد (۱۷). با افزودن اینولین به میزان ۵ یا ۱۰ g/kg جیره ماهی سیم دریایی (*Spaus aurata*) طی مدت ۱ تا ۲ هفته در شرایط پرورشی دریافتند که اینولین بازدارندگی معنی‌داری در پارامترهای سیستم ایمنی به دنبال دارد و پیشنهاد کردند که اینولین نمی‌تواند محرک ایمنی مناسبی برای این گونه باشد (۱۸). نتایج این بررسی نشان داد که پربیوتیک ایزومالتوالیگوساکارید به میزان یک گرم بر کیلوگرم واحد غذا به تنهایی خود باعث بروز عارضه در بافت کبد، آبشش و روده ماهی کپور معمولی می‌شود. همچنین در تیمارهایی که قبل از قرار گرفتن در معرض غلظت‌های کشنده سم پرتیلاکلر به آن‌ها پربیوتیک ایزومالتوالیگوساکارید به منظور ایمنی در برابر اثرات مخرب آلاینده داده شد. زمانی که در معرض سم پرتیلاکلر قرار گرفتند، این پربیوتیک نتوانست به‌عنوان ایمنی اثر بخش باشد. در نتیجه آسیب‌های بافتی در تمام تیمارها به جز تیمار شاهد مشاهده شد. که با افزایش غلظت سم در ۳ mg/l میزان آسیب‌های وارده نیز بیشتر دیده شد. که بافت آبشش به دلیل اینکه در معرض مستقیم آلاینده‌های موجود در آب می‌باشد بیش‌ترین عارضه را نسبت به بافت کبد و روده نشان داد.

[Downloaded from zanko.muk.ac.ir on 2026-11-27]

منابع

1- Banaee M, Sureda A, Mirvaghefi AR, Ahmadi K. Effects of diazinon on biochemical parameters of blood in rainbow trout *Oncorhynchus mykiss*. Pesticide Biochem Physiol 2011; 99(1): 1- 6.
2- Jiraungkoorskul W, Upathama ES, Kruatrachue M. Sahaphong S. Histopathological effects of roundup, a glyphosate herbicide, on Nile tilapia (*Oreochromis niloticus*). Sci Asia 2002; 28: 121-127.
3- Lashidan MF, Nezami Sh, Kivan A, Jamili Sh. Falakroo, K. Effects of butachlor on density, volume and number of abnormal sperms in *Rutilus frisii kutum*. Res J Environ Sci 2008; 2(6):474-482.
4- Zhi-Hua l, Josef V, Roman G, Pin L, Jitka K, Tomas R. Use of hematological and plasma biochemical parameters to assess the chronic effects of a fungicide propiconazole on a freshwater teleost. Chemosphere 2011; 83(4): 572-578.
5- Oliveira Ribeiro CA, Belger L, Pelletier E, Rouleau C. Histopathological evidence of inorganic mercury and methyl mercury toxicity in the Arctic charr (*Salvelinus alpinus*). J Environ Res 2002; 90(3): 217–225.
6- Gibson GR. Roberfroid MB. Dietary modulation of the human colonic microbiota: Introducing the concept of prebiotics. J Nutr 1995; 125(6):1401-1412.
7- Martoja R, Martoja M. 1nd ed. Initiation Aux Techniques de l histology animale. Paris: Masson et Cie. 1967; 345.
8- Figueiredo-Fernandes A, Ferreira-Cardoso JV, Garcia-Santos S, Monteiro SM, Carrola J, Matos P, Fontaínhas-Fernandes A. Histopathological changes in liver and gill epithelium of *Nile tilapia*, *Oreochromis niloticus*, exposed to waterborne copper. Pesquisa Veterinária Brasileira 2007;27(3): 103-109.
9- Agha Mohammadi M, farokhi F, Tokmeh Chi A. Toxic effects on liver tissue concentrations of the herbicide paraquat farmed rainbow trout. National Conference on Climate Change and Its Impact on Agriculture and Environment. 2011.
10- Pelgrom S, Lamers L, Lock R, Balm P. Wendelaar Bonga SE. Integrated physiological response of *tilapia* (*Orechromis mossambicus*) to sublethal copper exposure. J Aquatic Toxicol 1995; 32(4): 303-320.
11- Lin YM, Chen CN, Lee TH. The expression of gill Na, K-ATPase in *milkfish*, *Chanos chanos*, acclimated to seawater, brakishwater and freshwater. J Compar Biochem Physiol - Part A: Mole Integ Physiol 2003; 135(3): 489-497.
12- Hedayati A, Jahanbakhsh A, Qaderi Rosemary F. Aquatic Toxicology. 1nd ed. Gorgan: Gorgan University of Agricultural Sciences and Natural Resources. 2013: 1-210.
13- Wasserweschadstoff - katalog. 1975. Institut wasser wirtschaft, Berlin.
14- NieboerE, Richardson DH. The Replacement of non-descript term heavy metal by a biological and chemically significant classification of metal ions. Environ Pol 1980; 1(1):3-26.
15- Figueiredo-Fernandes A, Fontainhas- Fernandes A, Rocha E, Reis-Henriques MA. The effect of paraquat on hepatic EROD activity, liver, and gonadal histology in males and females of *Nile tilapia*, *Oreochromis niloticus*, exposed at different temperatures. Arch Environ Contam Toxicol 2006; 51: 626- 632.
16. Nezami SH, Pajand Z, Khara H, Keshvar Doust. The determine $LC50_{96h}$ in pesticide Saturn (herbicides) and malathion (pesticide) on Persian sturgeon fingerlings (*Acipenser persicus*). J Environ Sci Technol 2004; 6(1): 1-12.
17- Olsen RE, Myklebust R, Kryvi H, Mayhew TM, Ringø E. Damaging effect of dietary inulin on intestinal enterocytes in Arctic charr (*Salvelinus alpinus L*). Aquacul Resc2001; 32(11): 931-934.
18- Cerezuela R, Cuesta A, Mesegue J. Effect of inulin on gilthead Seabream (Sparus aurata) innate immune parameters. Fish Shellfish Immunol 2008; 24(5): 663-668.

[Downloaded from zanko.muk.ac.ir on 2026-11-27]

Original paper

Performance Evaluation of safety and protection Isomaltooligosaccharide prebiotics in reducing histopathological common carp (*Cyprinus carpio*) of different concentrations Pretilachlor

Hedayati A[1], Forouhar Vajargah M[2], Darabitabar F[2]*, Mohammadi Yalsuei A[2], Sahraei H[2]
1-Assistant Professor Department of Fisheries, Department of Fisheries and Environment, University of Agriculture and Natural Resources, Gorgan, Iran
2-Master of Fisheries, Department of Fisheries and Environment, University of Agriculture and Natural Resources, Gorgan, Iran; Email: Darabitabar@gmail.com

Abstract

Background and Aim: Herbicides have become one of the largest technology tools for agriculture. With the arrival of the body fish, can damage body organs and eventually be transferred to final consumer, means humans. According to the effects of isomalto-oligosaccharides prebiotic on, and some indicators of biological growth of aquatic species, in this study the effects isomalto-oligosaccharide prebiotics immune on liver, gills and intestines tissue at pretilachlor concentrations lethal poison in common carp.

Materials and Methods: In this study, 147 common carp with average 6.13±0.31 were stored for about two weeks in aquariums to adapt to environmental conditions. Water physicochemical parameters were measured during the experiment. Four concentrations 2 mg/l, 2.4 mg/l, 2.8 mg/l, 3 mg/l of pretilachlor and 1 g/kg prebiotic isomalto-oligosaccharides were considered for this study.

Results: The results showed that the probiotic treatments samples that exposed to Pretilachlor had some liver lesions: vacuolization, the degeneration of the epithelium, the destruction of the villi in the intestine, and ascites complications include hemorrhage, necrosis and stagnation of bile, hyperplasia symptoms of primary and secondary blade, blade coating of the secondary gill tissue.

Conclusion: The results of this study showed that probiotic isomalto-oligosaccharides alone cause lesions in the liver, gills and intestines of common carp. As well as treatments before exposure to lethal doses of poison, immunated by probiotics isomalto-oligosaccharides, pretilachlor could not lead immune and safety against the damaging effects of pollution and these probiotics could be useful as safe and effective.

Keywords: Organs, Pretilachlor, tissue damage, probiotics, pollutants

[Downloaded from zanko.muk.ac.ir on 2026-11-27]