مقاله پژوهشی
(Originalpaper)

مطالعه تکثیر سلولی در کارسینومای سلول سنگفرشی دهان : یک مطالعه ایمونوهیستوشیمی با نشانگر Ki67

دکتر حسین جباری[۱]، دکتر معصومه زرگران[۲*]، دکترشکوفه جمشیدی[۳]، دکترعباس مقیم بیگی[۴]

۱-دانش آموخته رشته دندانپزشکی، دانشکده دندانپزشکی، دانشگاه علوم پزشکی همدان، همدان، ایران

۲- دانشیار، گروه پاتولوژی دهان، فک و صورت، دانشکده دندانپزشکی، دانشگاه علوم پزشکی کردستان، سنندج، ایران

۳- دانشیار، گروه پاتولوژی دهان، فک و صورت، دانشکده دندانپزشکی، دانشگاه علوم پزشکی همدان، همدان، ایران

۴-دانشیار، مرکز تحقیقات مدل‌سازی بیماری‌های غیر واگیر، گروه آمار زیستی و اپیدمیولوژی، دانشکده بهداشت، دانشگاه علوم پزشکی همدان، همدان، ایران

کردستان، سنندج، دانشگاه علوم پزشکی کردستان، دانشکده دندانپزشکی، گروه پاتولوژی دهان، فک و صورت

تلفن: ۰۸۷-۳۳۶۶۸۷۷۰ تلفن همراه: ۰۹۱۱۱۷۵۱۱۹۶ فاکس: ۰۸۷-۳۳۶۶۸۹۲۱

پست الکترونیک : massoumehzargaran@gmail.com

چکیده

زمینه و هدف: کارسینومای سلول سنگفرشی دهان (OSCC) بدنبال مراحل پیش بدخیمی ایجاد می‌گردد که به صورت میکروسکوپی دیسپلازی اپی تلیالی تعریف می‌شوند و ژن Ki67 ممکن است نقش مهمی در این روند ایفا کند. هدف از مطالعه حاضر بررسی مقایسه‌ای بیان Ki67 در دیسپلازی اپی‌تلیالی و کارسینومای سلول سنگفرشی دهان به روش ایمونوهیستوشیمی (IHC) بود.

مواد و روش کار: بیانKi67 در بلوک‌های پارافینی ۱۵ هیپرپلازی اپی تلیالی بدون دیسپلازی (گروهA)، ۱۵ دیسپلازی اپی‌تلیالی (گروه B) شامل ۷ دیسپلازی خفیف (زیر گروهB1) و ۸ دیسپلازی شدید (زیرگروهB2)، ۱۵ OSCC (گروه C) متشکل از ۷ OSCC با تمایز خوب (زیر گروه C1) و ۸ OSCC با تمایز ضعیف (زیر گروه C2) بررسی گردید.

یافته‌ها: بر اساس آنالیزهای کمی و نیمه کمی تفاوت معناداری در بیان Ki67 میان سه گروه مشاهده گردید و تعداد سلول‌های مثبت برای Ki67 بصورت معناداری در گروه C بیشتر از گروه B بود. تفاوت معنا داری بصورت مثبت بین سلولهای Ki67 مثبت و افزایش درجه دیسپلازی مشاهده گردید ($p < ۰/۰۰۱$). هر چند بیان Ki67 بین درجات هیستوپاتولوژیک OSCC تفاوتی نداشت ($P=۰/۰۶۴$).

نتیجه‌گیری: Ki67 می‌تواند نشانگر (مارکر) تشخیصی مهم در شناسایی رشد تدریجی ضایعات پیش بدخیمی در حفره دهان، مارکری قابل اعتماد در تشخیص درجه دیسپلازی و پیش بینی وقوع تغییرات بدخیمی در این ضایعات بشمار رود.

واژه‌های کلیدی: ایمونوهیستوشیمی،Ki67، کارسینومای سلول سنگفرشی، دیسپلازی

مقدمه

کارسینوم سلول سنگفرشی دهان (OSCC) یکی از شایع‌ترین سرطانها بوده و بیش از ۹۰٪ بدخیمی‌های دهان را تشکیل می‌دهد (۱،۲). میزان مرگ و میر ناشی از OSCC بسیار بالا است بطوریکه با وجود روشهای درمانی موجود میزان بقای ۵ ساله آن همچنان پایین می‌باشد (۱) از اینرو OSCC یک مشکل و معضل بهداشتی مهم جوامع جهانی به شمار می‌رود (۲). OSCC طی یک فرایند چند مرحله‌ای و از تجمع مرحله به مرحله موتاسیونهای ژنتیکی واقع می‌گردد که به لحاظ ریخت‌شناسی تحت عنوان ضایعه پیش سرطانی شناخته می‌شود (۳،۴). اما صرفاً نماهای بالینی یا میکروسکوپی نمی‌تواند تعیین‌کننده پیشرفت و تبدیل یک ضایعه پیش‌بدخیم به بدخیمی باشد، مطالعه و یافتن نشانگرهای مولکولی که می‌توانند معرف چنین ویژگی باشند ضروری به نظر می‌رسد (۴).

از دست رفتن کنترل چرخه سلولی و به دنبال آن افزایش تکثیر سلولی اساس تغییر بدخیمی به شمار می‌رود (۴) برای آنالیز و بر رسی وضعیت تکثیر یک سلول یا بافت مارکرهای مختلفی در دسترس است که اجازه بررسی همزمان میزان تکثیر و هیستولوژی بافت را به ما می‌دهد (۴)، Ki67 یکی از آنها ست که بطور وسیع استفاده می‌شود (۳،۵).. آنتی ژن Ki67 در سلولهای درحال تکثیر (سلولهای در فاز $S - G2 - M - G1$)، نه سلولهای در حال استراحت (G0)، بیان می‌یابد (۶). از آنجا که Ki67 خیلی تحت تأثیر فاکتورهای داخلی و خارجی قرار نمی‌گیرد و بیان هسته‌ای آن در طول یک دوره مشخص از چرخه سلولی می‌باشد، بعنوان یک مارکر بیولوژیک فعالیت میتوتیک قابل استفاده است (۷). بنظر می‌رسد شناخت عواملی که سبب پیشرفت سیر کارسینوژنزیس می‌گردد از اهمیت زیادی برخوردار باشد چرا که می‌توان ضایعات دیسپلاستیک با پتانسیل بیشتر برای تبدیل شدن به سرطان را سریعتر شناسایی نمود. در این مطالعه بر آن شدیم تا به روش ایمونوهیستوشیمی بیان پروتئین Ki67 را در دیسپلازی اپیتلیالی و کارسینومای سلول سنگفرشی دهانی بررسی و مقایسه نماییم.

مواد و روش‌ها

این پژوهش از نوع گذشته‌نگر و توصیفی- تحلیلی بود که به روش مقطعی انجام گردید. نمونه‌های مطالعه براساس مندرجات پرونده و گزارش آسیب‌شناسی بیماران انتخاب شدند. سپس کلیه نمونه‌ها توسط ۲ پاتولوژیست مورد بازبینی قرار گرفت. سه گروه ۱۵ تایی متشکل از ضایعات هیپرپلازی اپی‌تلیالی فاقد تغییرات دیسپلاستیک (گروه A)، دیسپلازی(گروهB) و کارسینوم سلول سنگفرشی دهانی (گروهC) انتخاب شدند . قابل ذکر است نمونه‌های گروه دیسپلازی شامل ۷ نمونه دیسپلازی خفیف (زیر گروه B1) و ۸ نمونه دیسپلازی شدید (زیر گروه B2) و گروه کارسینوم سلول سنگفرشی متشکل از ۷ نمونه دارای درجه تمایز خوب (well differentiated/ Grade I) و ۸ مورد با درجه تمایز ضعیف (poorly differentiate/ Grade III) بود. رنگ‌آمیزی ایمونوهیستوشیمی نمونه‌ها با آنتی‌بادی مونوکلونال موشی ضدKi67 آماده استفاده (دانمارک DAKO، ready-to-use، Clone MIB1, Code N1633) و به روش Envasion TM به شرح ذیل انجام گردید:

از بلوک پارافینی هر نمونه برش ۴ میکرونی تهیه شده و بر روی لام‌های آماده شده قرار گرفت. لام‌ها در دمای $37^{o}c$ در فور به مدت ۲۴ ساعت قرار داده شدند و سپس نمونه‌ها در Xylene پارافین‌زدایی گشته و از الکل اتانول با درجات مختلف جهت آب‌دهی عبور داده شدند. جهت مهار فعالیت پراکسیداز داخلی نمونه-

ها در متانول حاوی هیدروژن پراکسیداز ۳٪ برای ۱۵ دقیقه قرار گرفتنه سپس با بافر Tris شستشو شدند. در مرحله بعد به منظور بازیافت آنتی‌ژنی لام‌ها در محلول بافرسیترات با PH=6 گذاشته شد. این مجموعه ابتدا به مدت ۲۰ دقیقه در مایکروویو حرارت دیده و سپس به مدت ۱۵ دقیقه در دمای آزمایشگاه سرد شده و شستشوی لام‌ها با بافر تریس صورت گرفت. مراحل بعدی به ترتیب شامل افزودن آنتی بادی اولیه (بمدت ۶۰ دقیقه)، Envasion (بمدت ۳۰ دقیقه)، کروموژن دی‌آمینوبنزیدین (DAB) بمدت ۱۰ دقیقه و شستشوی لامها بین آنها بود. هماتوکسیلین جهت رنگ‌آمیزی استفاده گردید و در مرحله نهایی نمونه‌ها در الکل با درجات مختلف به منظور آب‌گیری و سپس گزیلل به منظور شفاف‌سازی قرار داده شدند و نهایتاً بر روی لام قرارگرفته و با لامل پوشیده شدند. رنگ‌آمیزی نمونه‌ای از سرطان پستان با مارکر Ki67 بعنوان شاهد مثبت و از رنگ‌آمیزی لام با حذف مرحله افزودن آنتی‌بادی بعنوان شاهد منفی استفاده شد. هسته سلول‌های رنگ گرفته با آنتی‌بادی (هسته‌های قهوه‌ای شده) به عنوان رنگ‌پذیری مثبت در نظر گرفته شد. جهت شمارش سلول‌های رنگ شده با Ki67 از میکروسکوپ نوری (Olympus BX41, Tokyo, Japan) استفاده شد. ابتدا لام‌ها در درشت‌نمایی پایین (۴۰×) مشاهده شده و مناطق با حداکثر رنگ‌پذیری تعیین شدند. سپس با درشت‌نمایی ۴۰۰× در این نواحی تعداد ۱۰۰۰ سلول اپی‌تلیالی شمارش گردید و درصد سلول‌های رنگ‌گرفته، لیبل ایندکس (Label Index: LI)، برای هر نمونه محاسبه شد (بررسی کمی). همچنین بیان نشانگر (مارکر) Ki67 به روش نیمه کمی نیز بررسی شد. بر این اساس تعداد سلول‌های رنگ پذیرفته به انواع کمتر از ۱۰٪ سلول رنگ گرفته = ۱+ ، ۲۵-۱۰٪ سلول رنگ گرفته = ۲+، ۵۰-۲۵٪ سلول رنگ گرفته = ۳+ و بیشتر از ۵۰٪ سلول رنگ گرفته = ۴+ رتبه‌بندی شده و مورد مطالعه قرار گرفتند. اطلاعات به دست آمده با استفاده از نرم‌افزار SPSS با ویرایش ۱۶ و آزمون‌های آماری Krurskal-Wallis (جهت بررسی کمی و نیمه کمی بیان Ki67 در گروههای مورد مطالعه) و Mann-Whitney (به منظور مقایسه بیان Ki67 دوبه دو بین گروه‌ها) مورد تجزیه و تحلیل قرار گرفت. در همه آزمون‌ها سطح معنی‌داری کمتر از ۰/۰۵ در نظر گرفته شد.

یافته‌ها

بر اساس اطلاعات ثبت شده در پرونده بیماران از کل تعداد نمونه‌ها (۴۵ نمونه) ۲۷ نمونه مربوط به بیماران مرد و ۱۸ نمونه به بیماران زن متعلق بود. میانگین سنی گروه A کمترین (۱۵/۰۶±۴۴/۶۶) بود در حالیکه این میانگین در گروه C با عدد ۱۴/۸۰±۶۱/۵۳ بیشترین بود. یافته‌های مربوط به توزیع فراوانی نمونه‌ها به لحاظ جنس، سن، محل ضایعه به تفصیل در جدول ۱ ارائه شده است. در بررسی رنگ‌آمیزی ایمونوهیستوشیمی رنگ‌پذیری هسته‌ای با نشانگر Ki67 (رنگ‌پذیری مثبت) در تمامی گروه‌ها (۱۰۰٪) مشاهده گردید (تصاویر ۵-۱) و شمارش سلولی مطابق آنچه در قسمت مواد وروش‌ها شرح داده شد صورت گرفت. میانگین درصد بیان نشانگر Ki67 در در گروه A (۱/۹۳۳±۵/۲۹۳)٪، در گروه B (۷/۱۴۷±۱۸/۶۱)٪ و در گروه C، (۷/۴۷ ± ۴۰/۹۲)٪ سلول بود. این میانگین برای زیرگروهها بشرح ذیل حاصل شد: گروه B1 (۱/۳۱±۱۲/۰۷)٪، گروه B2 ۴/۵۲±۲۴/۳۳، گروه C1 (۵/۴۶±۳۶/۶۴)٪ و گروه C2 (۷/۲۱ ±۴۴/۶۶)٪.

میزان LI در ۳ گروه مورد مطالعه به ترتیب از گروه A به گروه B و از گروه B به گروه C بطور معناداری

افزایش یافته بود (آزمون Krurskal-Wallis, $P<۰/۰۰۱$). این افزایش در بررسی دو به دو بین گروهها نیز معنی‌دار بود (آزمون Mann-Whitney، $P<۰/۰۰۱$). درمطالعه نمونه‌ها بصورت ۵ گروه میزان Ki67 LI به ترتیب از گروه A تا C2 دارای افزایش معنی‌دار بود (آزمون Krurskal-Wallis,$P<۰/۰۰۱$). درصد بیان نشانگر Ki67 در بررسی دوبه دو گروهها نیز بغیر از گروههای C1 و C2($P=۰/۰۶۴$)، آزمون Mann-Whitney)، تفاوت آماری معنی‌داری را نشان داد (آزمون Mann-Whitney، $P<۰/۰۰۱$). یافته‌های مربوط به مطالعه بیان نشانگر Ki67 به روش نیمه کمی (رتبه‌بندی) در گروه‌ها در جدول ۲ نشان داده شده است. اختلاف آماری معنی‌داری به لحاظ رتبه‌بندی نشانگر Ki67 بین سه گروه مورد مطالعه وجود داشت (آزمونKrurskal-Wallis,$P<۰/۰۰۱$). این تفاوت آماری معنی‌دار در بررسی دو به دو بین گروه‌ها نیز دیده شد (آزمون Mann-Whitney، $P<۰/۰۰۱$).

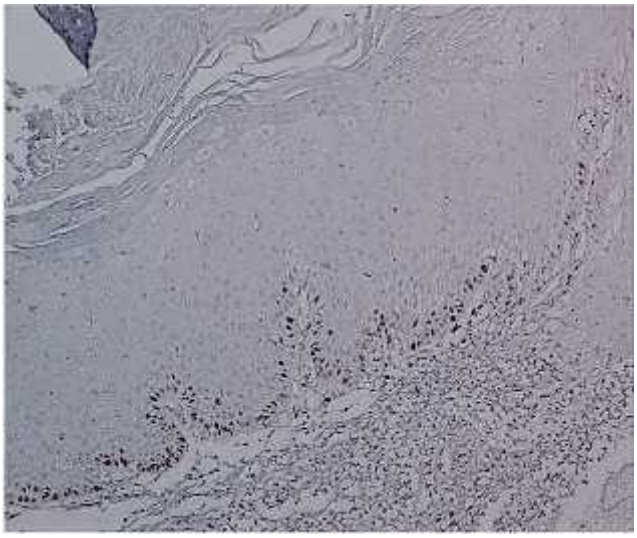

شکل ۱: رنگ پذیری ایمونوهیستوشیمی Ki67 در گروه A ، ۱۰۰×

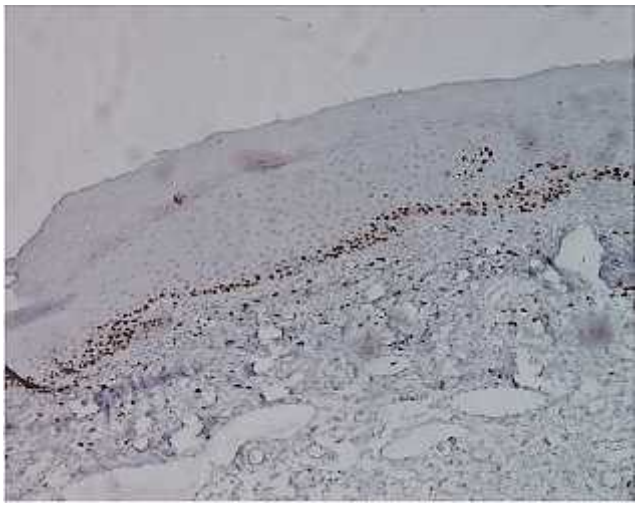

شکل ۲: رنگ پذیری ایمونوهیستوشیمی Ki67 در گروه B1 ، ۱۰۰×

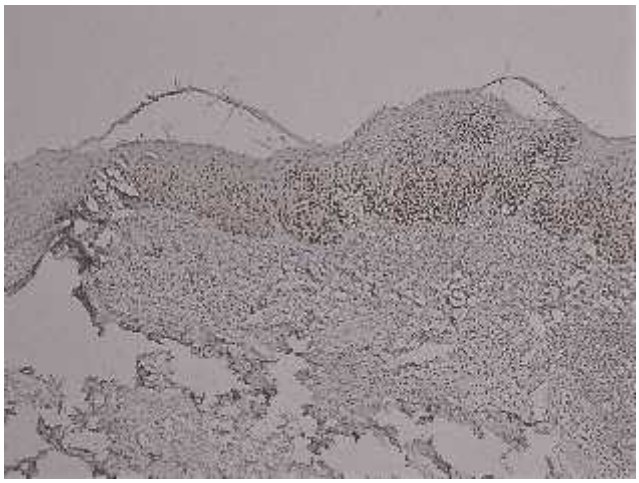

شکل ۳: رنگ پذیری ایمونوهیستوشیمی Ki67 در گروه B2 ، ۱۰۰×

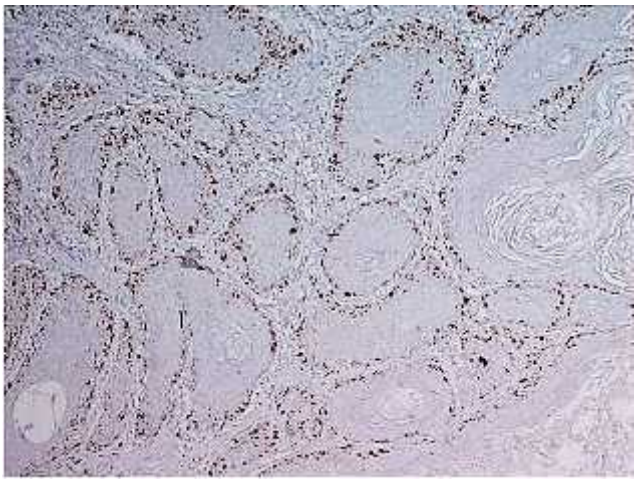

شکل ۴: رنگ پذیری ایمونوهیستوشیمی Ki67 در گروه C1 ، ۱۰۰×

شکل ۵: رنگ پذیری ایمونوهیستوشیمی Ki67 در گروه C2 ، ۱۰۰×

بحث

در حالیکه تعادل کنترل شده تکثیر و تمایز سلولی برای رشد ، نمو و نگهداری اپی تلیال نرمال سرتا سر بدن لازم است پرولیفراسیون کنترل نشده می‌تواند نقش مهمی در کارسینوژنزیس و مسیر چند مرحله‌ای آن داشته باشد (۲). برای آنالیز و بررسی وضعیت تکثیر یک سلول یا بافت مارکرهای مختلفی در دسترس است که اجازه بررسی همزمان میزان تکثیر و هیستولوژی بافت را به ما می‌دهد، Ki67 یکی از آنهاست که بطور وسیع استفاده می‌شود (۵). در این مطالعه نیز از مارکر Ki67 با استفاده از ۲ روش کمی و نیمه کمی جهت بررسی میزان پرولیفراسیون گروه‌های مورد مطالعه استفاده شده است.

در مطالعه حاضر میزان بیان Ki67 در بافت نرمال بدلایل اخلاقی در تهیه آن و عدم وجود بلوک آن در آرشیو بررسی نگردید و از نمونه‌های هیپرپلازی اپی-تلیالی بعنوان جایگزین گروه کنترل واقعی (مخاط طبیعی دهان) استفاده شد. میزان بیان مارکر در بافت هیپرپلازی بدون دیسپلازی ۱/۹۳±۵/۲۹ بود. در مطالعاتی که بیان Ki67 در بافت نرمال را بررسی کرده‌اند نتایج بدست آمده متناقض بوده‌اند به‌گونه‌ای که در برخی موارد میزان بیان از نمونه‌های گروه A ما کمتر (۶،۸) و در برخی بیشتر بوده است (۱،۹،۱۰). از علت‌های اختلاف در اعداد بدست آمده در گروه‌های نرمال مطالعات مختلف می‌توان به تفاوت شرایط حفره دهان (سلامت یا بیمار بودن آن) و تأثیر فاکتورهای موضعی و محیطی بر روی بافتهای بظاهر نرمال انتخاب شده برای گروه کنترل اشاره نمود.

مهمترین تغییر قابل شناسایی میکروسکوپی در روند تغییر از یک مخاط نرمال بسمت ماهیت بیمار (دچار اختلال) دیسپلازی اپی‌تلیالی است (۱۱) و گفته شده که احتمال ایجاد یک کارسینوم مهاجم با شدت دیسپلازی افزایش می‌یابد (۶)، اما تشخیص و بررسی شدت دیسپلازی بسیار وابسته به دیدگاه و برداشت شخصی است (۱۲،۱۳) به‌گونه‌ای که دیده شده حتی در مورد یک نمونه واحد پاتولوژیست‌های مختلف گزارشات متفاوتی را ارائه نموده‌اند (۱۲). بنابراین استفاده از مارکرهایی که بصورت عینی (objective) بتوانند این خصیصه را بررسی و تأیید نمایند ضروری است، یک ارتباط مناسب و قابل قبول بین سلولهای Ki67 مثبت و سطح دیسپلازی غالباً گزارش شده است و عنوان گردیده که برای تعیین درجه دیسپلازی قابل اعتماد است (۳،۱۰). افزایش فعالیت تکثیر سلولی در مخاط نئوپلاستیک پیش بدخیم با افزایش grade/درجه دیسپلازی در چندین ارگان چون سرویکس، کیسه صفرا و کولون شناخته شده است (۱۶-۱۴). در مطالعه حاضر میزان LI بدست آمده برای گروههای دیسپلازی خفیف و شدید موید افزایش تکثیر سلولی با میزان شدت دیسپلازی و وجود تفاوت آماری معنی‌دار بین ۲ گروه بود که صرف نظر از اعداد بدست آمده مشابه با نتایج دو مطالعه karokawa و همکاران (۶) و saito و همکاران (۹) است. در مطالعه wayne و همکاران نیز ارتباط مثبت بین افزایش بیان Ki67 با افزایش دیسپلازی مشاهده شد البته قابل ذکر است این مطالعه بر روی ضایعات دیسپلاستیک حفره دهان و فارنژیال صورت گرفته است (۱۷).

مطالعات santos – Garsia (۱۸) ، zhao و همکاران (۱۹) ، Angiero و همکاران (۱۳) ، Dragomir و همکاران (۲۰) و kumar و همکاران (۲۱) نیز (که به روش ایمونوهیستوشیمی انجام شده اند) همگی حاکی از افزایش معنی‌دار بیان Ki67 با افزایش درجه دیسپلازی حفره دهان بوده‌اند، اگر چه نحوه ارزیابی میزان بیان مارکرKi67 در گروه‌های مورد مطالعه این تحقیقات بعضاً متفاوت از مطالعه ما بوده

است [چون مطالعه نیمه کمی رنگ‌پذیری سلولها با امتیازدهی متفاوت (۲۰،۲۱)، رنگ‌پذیری مثبت یا منفی براساس موقعیت سلولهای رنگ گرفته در لایه‌های اپی‌تلیالی (۱۳) و تعیین رنگ‌پذیری مثبت بر اساس تعیین حد رنگ‌پذیری (۱۸)] اما به لحاظ نتیجه بدست آمده با مطالعه ما همخوانی دارند.

در مطالعه حاضر بررسی میزان LI بدست آمده برای زیر گروههای OSCC، OSCC با تمایز بالا و OSCC با تمایز ضعیف، حاکی از افزایش درصد سلولهای رنگ پذیرفته با کاهش تمایز بدخیمی بود.

در مطالعه montebugnoli و همکاران (۱۰) ، Vilas Boas و همکاران (۲۲) نیز بیان Ki67 در grade هیستوپاتولوژیک بالاتر، بیشتر بود اما بر خلاف مطالعه حاضر بین میزان بیان مارکر و افزایش درجه هیستوپاتولوژیک بدخیمی تفاوت آماری معنی‌دار وجود داشت (۱۰). در مطالعه de – Vicente و همکاران (۲۳) نیز میزان بیان Ki67 با افزایش grade در OSCC بطور معنی‌دار افزایش داشته است (مطالعه به روش نیمه کمی انجام شده بود). اما مشابه مطالعه ما Motfa و همکاران (۲۴)، xie و همکاران (۲۵) بین میزان بیان Ki67 و درجه تمایز هیستوپاتولوژیک OSCC تفاوت آماری معنی‌دار بدست نیاوردند (مطالعات به روش نیمه کمی). نتیجه‌ای مشابه در مطالعه جلایر و همکاران نیز گزارش گردیده است (۲۶). Sittel و همکاران (۲۷) با مطالعه بر روی SCC های حفره دهان و اوروفانکس، kim و همکاران (۲۸) با مطالعه بر روی SCC زبان نیز افزایش بیان Ki67 را با افزایش grading ضایعات اما بدون ارتباط آماری معنی‌دار گزارش کردند.

آنچه که در بررسی نمای هیستوپاتولوژی و grading کارسینومای سلول سنگفرشی در نظر گرفته می‌شود ارزیابی هیستوپاتولوژی درجه شباهت این تومورها به بافت والد خود (اپی تلیوم سنگفرشی) و تولید محصول طبیعی آنها (کراتین) است (۲۹). از آنجا که درجه‌بندی کارسینومای سلول سنگفرشی یک فرایند ذهنی است و معیارهای شخصی پاتولوژیست می‌تواند در ارزیابی ضایعه تأثیر داشته باشد (۲۹) در مطالعه حاضر جهت جلوگیری از هرگونه اشتباه و اختلاف نظر در تعیین grade کارسینوماهای حد واسط آنها از مطالعه حذف و فقط از تومورهای کاملاً مشخص gradeI و gradeIII آن هم بعد از ارزیابی و همبستگی تشخیص‌های ارائه شده توسط ۲ پاتولوژیست استفاده کردیم. در مطالعه حاضر بین grade نمونه‌های OSCC مورد مطالعه و بیان Ki67 رابطه آماری معنی‌دار وجود نداشت و از آنجا که تعداد نمونه‌های مطالعه شده با محاسبات آماری تعیین شده بنابراین عنوان نمودن تاثیر تعداد آنها بر نتایج مطالعه حاضر منتفی می‌باشد.

پرولیفراسیون سلولهای تومورال معرف درجه تهاجمی بودن تومور است (۸). اما بیان آن می‌تواند در برخی موارد کاملاً مستقل و متفاوت از شکل و نمای هیستوپاتولوژیک آن باشد در واقع شاید بعضاً مشی و رفتار بیولوژیک OSCC با میزان تمایز سلولهای تشکیل دهنده و نمای هیستوپاتولوژیک آن مرتبط نباشد (۲۹). بنابراین بنظر می‌رسد تقسیم‌بندی SCC ها تنها براساس تمایز و بلوغ جمعیت سلولی آنها می‌تواند دارای ارزش محدودی باشد (۸،۳۰) به‌گونه‌ای که دیده شده هم در تعیین پروگنوز و هم انتخاب درمان نامناسب هستند (۸). از سوی دیگر تهاجم، پتانسیل متاستایک کارسینوماها و پرولیفراسیون تومور که بعضاً فاکتورهای مهمی در تعیین پروگنوز بیمار معرفی شده‌اند (۵،۲۹،۳۱،۳۲) می‌توانند مستقل از grade هیستوپاتولوژیک SCC عمل نمایند (۲۵،۲۷،۲۸). همچنین SCCها می‌توانند الگوهای بیولوژیک رفتاری متفاوتی را براساس فاکتورهای میزبان چون سیستم ایمنی او و استرومای

احاطه‌کننده تومور و فاکتورهای مرتبط با تومور اولیه چون سایز تومور، آنژیوژنزیس الگوی تهاجم نشان دهد (۳۳،۳۴).

در بررسی ارتباط گروه‌های مورد مطالعه با یکدیگر (گروه‌های A، B و C) به لحاظ بیان Ki67، این مارکر از گروه A به گروه B و از این گروه به گروه C دارای افزایش بیان بوده که این افزایش بین سه گروه و همچنین بین گروهها بصورت دوتایی معنادار بوده است. در مطالعه chatrath و همکاران (۳۵) نیز (انجام شده بر روی SCC های لارنکس) میزان LI از گروه نرمال به گروه دیسپلاستیک و از آن به گروه SCC افزایش داشته و رابطه آماری معنی‌داری نیز برقرار بوده است. نتیجه‌ای مشابه نیز توسط Iamaroon و همکارانش گزارش گردیده است (۳۶). در مطالعه Gonzalez – Moles و همکاران (۱۲) نیز که از سه گروه نرمال، هیپرپلاستیک و دیسپلاستیک استفاده شده بود، بیان LI در بین ۳ گروه معنی‌دار بود.

همچنین در بررسی پنج گروه کنترل، دیسپلازی خفیف، دیسپلازی شدید، OSCC با تمایز بالا وOSCC با تمایز ضعیف در مطالعه حاضر میزان LI بطور معنی-داری از گروه کنترل تا OSCC با تمایز ضعیف افزایش داشته است. در بررسی دوبه دو نیز بین تمامی گروه‌ها غیر از گروه چهارم و پنجم (گروه‌های OSCC با تمایز بالا و OSCC های با تمایز ضعیف) تفاوت آماری معنی‌دار وجود داشت. مشابه مطالعه Angiero و همکاران (۱۳) نتایج مطالعه حاضر حاکی از مفید بودن این مارکر در شناسایی تغییرات شدت دیسپلازی در ضایعات پیش بدخیم می‌باشد و بر خلاف آن (۱۳) بررسی بیان Ki67 را شاخص خوبی برای وقوع تغییر بدخیمی می‌داند. به لحاظ نیمه کمی نیز نتایج مطالعه ما، در بررسی سه گروه A، B و C و ارتباط آنها با یکدیگر مشابه با نتایج حاصل از مطالعه به روش کمی بود (به لحاظ کم بودن تعداد نمونه‌ها در هریک از زیرگروه‌ها از انجام آنالیزهای آماری به تفکیک هر زیر گروه صرف نظر گردید).

صرف نظر از شباهتها و تفاوتهایی که بین این مطالعه و سایر مطالعات وجود دارد [که این امر می‌تواند ناشی از علل متعددی باشد چون تفاوت در شیوه شمارش به لحاظ انتخاب فیلدهای میکروسکوپی، میزان سلولهای شمارش برای تعیین LI که می‌تواند ضریب دقت مطالعه را متأثر نماید، روش و تکنیک‌های استفاده شده در رنگ‌آمیزی ایمونوهیستوشیمی، آماده سازی بافتها به ویژه در مرحله بازیابی و احیاء آنتی‌ژنهای ماسکه شده که در بیان بیشتر مارکر و رنگ‌پذیری مؤثر است، شرایط آزمایشگاه و نوع آنتی‌بادی بکار برده شده و شرکت سازنده آنتی‌بادی]. نتایج حاصل از این مطالعه با مارکر Ki67 می‌تواند نشانگر نقش اساسی و مثبت پرولیفراسیون کنترل نشده سلولی در مسیر کارسینوژنزیس و به ویژه ایجاد کارسینومای دهانی باشد، بعنوان رویدادی زودرس و ابتدایی در سرطان-زایی چند مرحله‌ای سرطانهای دهانی بشمار رود و عاملی در تعیین زودهنگام بیان و پیشرفت بیماری در مخاط دهان عنوان گردد. اما در خصوص عدم تفاوت معنادار بروز Ki67 در زیر گروههای OSCC یا بعبارتی عدم تفاوت معنادار بروز آن بعد از وقوع بدخیمی (OSCC) می‌توان دو احتمال را در نظر گرفت یا ۱- نقش این فاکتور کم‌رنگ‌تر شده و بعد از وقوع OSCC در قیاس با دیگر سازوکارهای روند بدخیمی چون پتانسیل تهاجم و متاستاز از قدرت اثر کمتری برخوردار است یا اینکه ۲- نحوه grading معمول را باید تغییر داد و برای بررسی ارتباط با مکانیسم‌های مولکولی و تغییرات ژنتیکی صورت گرفته از سیستم-های grading چند فاکتوری چون سیستم چند فاکتوری Bryne و همکاران (۳۷) استفاده نمود که

علاوه بر درجه کراتینیزاسیون و پلئومورفیسم سلولی وضعیت پاسخ میزبان و شکل تهاجم را در لبه مهاجم تومور نیز مدنظر قرار می‌دهد و بعد از انجام مطالعاتی از این دست در خصوص مطلب فوق اظهار نظر نماییم.

نتیجه‌گیری

Ki67 را می‌توان بعنوان یکی از مارکرهای تشخیصی مهم در شناسایی رشد تدریجی ضایعات پیش بدخیمی در حفره دهان مطرح نمود. همچنین به عنوان مارکری قابل اعتماد در تشخیص درجه (شدت) دیسپلازی اپیتلیالی و پیش‌بینی وقوع تغییرات بدخیمی در این دسته از ضایعات درنظرگرفت.

تشکر و قدردانی

نویسندگان از معاونت محترم پژوهشی دانشگاه علوم پزشکی همدان به خاطر حمایت مالی از این پژوهش تقدیر و تشکر می‌نمایند. شایان ذکر است این مقاله منتج از پایان نامه دکتر حسین جباری با شماره ۵۷۶ جهت دریافت درجه دکترای دندانپزشکی به راهنمایی دکتر معصومه زرگران و دکتر شکوفه جمشیدی می‌باشد.

References:

1. Gissi DB, Gabusi A, Tarsitano A, Badiali G, Marchetti C, Morandi L,et al. Ki67 Overexpression in mucosa distant from oral carcinoma: A poor prognostic factor in patients with long-term follow-up. J Craniomaxillofac Surg 2016 ;44:1430-5.
2. Acay RR, Felizzola CR, de Araújo N, de Sousa SO. Evaluation of proliferative potential in oral lichen planus and oral lichenoid lesions using immunohistochemical expression of p53 and Ki67. Oral Oncol 2006; 42:475-80.
3. Takeda T , Sugihara K , Hirayama Y , Hirano M , Tanuma J-I , Semba I . Immunohistological evaluation of Ki-67, p63, CK19 and p53 expression in oral epithelial dysplasias. J Oral Pathol Med 2006;35: 369–75.
4. Zargaran M, Jamshidi Sh, Baradaran A, Moghimbeigi A, Alikhassi M. Comparative Investigation of Cyclin D1 Expression in Oral Lichen Planus and Squamous Cell Carcinoma by Immunohistochemistery Technique.J Mash Dent Sch 2014;38: 17-28.
5. Xie S, Liu Y, Qiao X, Hua RX, Wang K, Shan XF, et al.What is the Prognostic Significance of Ki-67 Positivity in Oral Squamous Cell Carcinoma?. J Cancer 2016 10;7:758-67.
6. Kurokawa H, Matsumoto S, Murata T, Yamashita Y, Tomoyose T, Zhang M, et al. Immunohistochemical study of syndecan-1 downregulation and the expression of P53 protein or ki67 antigen in oral Leukoplakia with or without epithelial dysplasia. J Oral Pathol Med 2003; 32: 513 -21.
7. Vieira FL, Vieira BJ, Guimaraes MA , Aarestrup FM . Cellular profile of the peritumoral inflammatory infiltrate in squamous cells carcinoma of oral mucosa: Correlation with the expression of Ki67 and histologic grading . BMC Oral Health 2008;8:25.
8. Kurokawa H, Zhang M, Matsumoto S, Yamashita Y, Tanaka T, Tomoyose T, et al. The relationship of the histologic grade at the deep invasive front and the expression of Ki-67 antigen and p53 protein in oral squamous cell carcinoma. J Oral Pathol Med 2005; 34: 602-7.
9. Saito T, Nakajima T, Mogi K. Immunohistochemical analysis of cell cycle _ associated proteins P16, pRb, P53, P27 and ki67 in oral cancer and precancer with special referece to verrucous carcinomas. J Oral Pathol Med 1999; 28 :226 -32.

10. Montebugnoli L, Badiali G, Marchetti C, Cervellati F, Farnedi A, Foschini MP. Prognostic value of Ki67 from clinically and histologically 'normal' distant mucosa in patients surgically treated for oral squamous cell carcinoma: a prospective study.Int J Oral Maxillofac Surg 2009;38 :1165-72. Epub 2009 ;16.
11. Manchanda A, Shetty DC.Reproducibility of grading systems in oral epithelial dysplasia. Med Oral Patol Oral Cir Bucal 2012 ;17:e935-42.
12. Gonzalez-Moles MA, Ruiz-Avila I, Rodriguez-Archilla A, Martinez-Lara I. Suprabasal expression of Ki-67 antigen as a marker for the presence and severity of oral epithelial dysplasia. Head Neck 2000;22 :658-61.
13. Angiero F, Berenzi A, Benetti A, Rossi E, Del Sordo R, Sidoni A, et al. Expression of p16, p53 and Ki-67 proteins in the progression of epithelial dysplasia of the oral cavity. Anticancer Res 2008 ;28 :2535-40.
14. Mittal KR, Demopoulos RI, Goswami S. Proliferating cell nuclear antigen (cyclin) expression in normal and abnormal cervical squamous epithelia. Am J Surg Pathol 1993; 17; 117–22.
15. Pich A, Chiusa L, Formiconi A, Galliano D, Bortolin P, Navone R. Biologic differences between noninvasive papillary urothelial neoplasms of low malignant potential and low-grade (grade 1) papillary carcinomas of the bladder. Am J Surg Pathol 2001; 25; 1528–1533.
16. Risio M, Rossini FP. Cell proliferation in colorectal adenomas containing invasive carcinoma. Anticancer Res 1993; 13; 43–47.
17. Wayne S, Robinson RA.Upper aerodigestive tract squamous dysplasia: correlation with p16, p53, pRb, and Ki-67 expression. Arch Pathol Lab Med 2006;103 :1309-14.
18. Santos-García A, Abad-Hernández MM, Fonseca-Sánchez E, Cruz-Hernández JJ, Bullón-Sopelana A. Proteic expression of p53 and cellular proliferation in oral leukoplakias.Med Oral Patol Oral Cir Bucal 2005 :5-8; 1-5. English, Spanish.
19. Zhao J, Guo B, Ma SC, Zhou XD. Expression of p53 and Ki-67 genes in epithelial dysplasia from old oral mucosa and clinical significance. Sichuan Da Xue Xue Bao Yi Xue Ban 2005;36: 689-91. (Abstract), Article in Chinese.
20. Dragomir LP, Simionescu C, Mărgăritescu C, Stepan A, Dragomir IM, Popescu MR. P53, p16 and Ki67 immunoexpression in oral squamous carcinomas. Rom J Morphol Embryol 2012;53:89-93.
21. Kumar P, Kane S, Rathod GP. Coexpression of p53 and Ki 67 and lack of c-erbB2 expression in oral leukoplakias in India. Braz Oral Res 2012;26 :228-34.
22. Bôas DS, Takiya CM, Coelho-Sampaio TL, Monção-Ribeiro LC, Ramos EA, Cabral MG, et al. Immunohistochemical detection of Ki-67 is not associated with tumor-infiltrating macrophages and cyclooxygenase-2 in oral squamous cell carcinoma. J Oral Pathol Med 2010;39:565-70.
23. Carlos de Vicente J, Herrero-Zapatero A, Fresno MF, López-Arranz JS. Expression of cyclin D1 and Ki-67 in squamous cell carcinoma of the oral cavity: clinicopathological and prognostic significance. Oral Oncol 2002; 38 :301-8.
24. Motta Rda R, Zettler CG, Cambruzzi E, Jotz GP, Berni RB. Ki-67 and p53 correlation prognostic value in squamous cell carcinomas of the oral cavity and tongue. Braz J Otorhinolaryngol 2009;75 :544-9.
25. Xie X, De Angelis P, Clausen OP, Boysen M. Prognostic significance of proliferative and apoptotic markers in oral tongue squamous cell carcinomas. Oral Oncol 1999;35 :502-9.
26. Jalayer Naderi N, Tirgari F, KharaziFard MJ, Farahani Parsa F. A study on the relationship between clinical features with Ki67 expression and eosinophil cells infiltration in oral squamous cell carcinoma. Med J Islam Repub Iran 2014 ;28:115. eCollection 2014.

27. Sittel C, Ruiz S, Volling P, Kvasnicka HM, Jungehülsing M, Eckel HE. Prognostic significance of Ki-67 (MIB1), PCNA and p53 in cancer of the oropharynx and oral cavity. Oral Oncol 1999;35 :583-9.
28. Kim SJ, Shin HJ, Jung KY, Baek SK, Shin BK, Choi J, et al.Prognostic value of carbonic anhydrase IX and Ki-67 expression in squamous cell carcinoma of the tongue. Jpn J Clin Oncol 2007;37 :812-9.
29. Nevil BW, Damm DD, Allen CM, Chi AC. Oral and Maxillofacial Pathology 4th ed.philadelphia :WB. Elsevier.co; 2016.P.385-386 , 388
30. Broders AC. The microscopic grading of cancer. Surg Clin North Am 1941,21: 947-62.
31. Matsumoto M, Komiyama K, Okaue M, Shimoyama Y, Iwakami K, Namaki S, et al. Predicting tumor metastasis in patients with oral cancer by means of the proliferation marker Ki67. J Oral Sci 1999;41 :53-6.
32. Lee JH, Kim KW. Invasiveness and Proliferative Activity of Oral Squamous Cell Carcinoma : Immunohistochemical Study Using Laminin, Type IV Collagen, and Ki-67 Antibody. J Korean Assoc Oral Maxillofac Surg 1997;23 :401-417
33. Kademani D, Bell RB, Bagheri S, Holmgren E, Dierks E, Potter B, et al. Prognostic factors in intraoral squamous cell carcinoma: the influence of histologic grade. J Oral Maxillofac Surg 2005;63 :1599-605.
34. Kellermann MG, Sobral LM, da Silva SD, Zecchin KG, Graner E, Lopes MA, et al. Mutual paracrine effects of oral squamous cell carcinoma cells and normal oral fibroblasts: induction of fibroblast to myofibroblast transdifferentiation and modulation of tumor cell proliferation. Oral Oncol. 2008;44 :509-17.
35. Chatrath P, Scott IS, Morris LS, Davies RJ, Rushbrook SM, Bird K, et al. Aberrant expression of minichromosome maintenance protein-2 and Ki67 in laryngeal squamous epithelial lesions.Br J Cancer 2003; 89:1048-54.
36. Iamaroon A, Khemaleelakul U, Pongsiriwet S, Pintong J.Co-expression of p53 and Ki67 and lack of EBV expression in oral squamous cell carcinoma. J Oral Pathol Med 2004;33:30-6.
37. Bryne M, Jenssen N, Boysen M..Histological grading in the deep invasive front of T1 and T2 glottic squamous cell carcinomas has high prognostic value. Virchows Arch 1995;427:277-81.

Original paper

The study of cellular proliferation in oral squamous cell carcinoma: an immunohistochemical study by Ki67 marker

Running Title: Ki67 expression in oral squamous cell carcinoma

Hossein Jabbari[1], Massoumeh Zargaran[2*], Shokoofeh Jamshidi[3], Abbas Moghimbeigi[4]
1- Graduated of dentistery, Faculty of Dentistry , Hamadan University of Medical Sciences, Hamadan, Iran
2- Associate Professor, Department of Oral and Maxillofacial Pathology, Faculty of Dentistry, Kurdistan University of Medical Sciences, Sanandaj, Iran
3- Associate Professor, Department of Oral and Maxillofacial Pathology, Faculty of Dentistry, Hamadan University of Medical Sciences, Hamadan, Iran
4- Associate Professor, Modeling of Noncommunicable Diseases Research Center, Department of Biostatistics, School of Public Health, Hamadan University of Medical Sciences, Hamadan, Iran.
*Corresponding author : Massoumeh Zargaran, Department of Oral and Maxillofacial Pathology, Faculty of Dentistry, Kurdistan University of Medical Sciences, Sanandaj, Iran
Tel: 087-33668770 Mobile: 09111751196 Fax: 087-33668921 E-mail : massoumehzargaran@gmail.com

Abstract
Background and Aim: Oral squamous cell carcinoma (OSCC) develops through a series of precancerous stages manifested at the microscopic level as epithelial dysplasia and Ki-67 gene may play an important role in this course. The aim of this study was to comparative investigation of Ki67 expression in oral epithelial dysplasia and OSCC by immunohistochemistery technique.
Materials and methods: Ki67 expression was evaluated in paraffin blocks of 15epithelial hyperplasia with no dysplasia (A group), 15 epithelial dysplasia (B group) including 7 mild epithelial dysplasia (B1subgroup) and 8 sever epithelial dysplasia (B2 subgroup), 15 OSCC (C group) including 7 well differentiated OSCC (C1 subgroup) and 8 poorly diffrentiated OSCC (C2 subgroup).
Results: There was a significant difference in Ki67 expression based on quantitative and smiquantitative analysis between the three groups and Ki67-positive cells were significantly higher in C group than B group. A positive significant difference was observed between Ki67-positive cells and increasing grade of dysplasia (P<0/001). However, Ki67 expression was not significant different between histopathological grades of OSCC (p=0/064) .
Conclusion: Ki-67 may represent a significant marker to recognize evolution of precancerous diseases in the oral cavity, a reliable marker to improve identification of the degree of dysplasia and for the prediction of malignant change in these lesions.
Keywords: Immunohistochemistry, Ki67, Squamous cell carcinoma, dysplasia