معاونت پژوهشی

کمیته
تحقیقات دانشجویی
فصلنامهٔ علمی دانشجویی زانکو
سال۹، شمارهٔ ۲۵ و ۲۶، پاییز و زمستان ۸۴

کرایو پرزرواسیون و حفظ باروری در زنان

فرزاد عابدی[1]

چکیده:

درمانهای نوینی که برای سرطانها بکار گرفته می‌شوند از قبیل شیمی درمانی و رادیوتراپی به میزان بالایی سبب بهبودی می‌شوند اما اغلب بهایی که در ازای این افزایش بقا پرداخته می‌شود از دست دادن فعالیت باروری بدلیل ایجاد توکسی‌سیتی در غدد جنسی است.

داروهای آلکیله کننده و رادیاسیونهای یونیزان اثرات تخریبی کاملاً شناخته شده‌ای روی بیضه و تخمدان داشته و در درصد بالایی از بیماران سبب نازایی می‌شوند. حفظ باروری در مردان به سادگی با ذخیره سازی اسپرم آنها قبل از درمان صورت می‌گیرد اما در زنان ذخیره سازی گامتها تکنیک بسیار پیچیده‌ای داشته و موفقیت محدودی دارد. بسیاری از زنان در سن باروری که تحت درمان سرطان قرار می‌گیرند از باروری با منشأ تخمک‌های خودشان محروم می‌شوند. چگونگی حفظ باروری در این بیماران مورد بحث است اما بکارگیری تکنولوژی‌های مدرن از قبیل باروری خارج رحمی (IVF) وضعیت را بهبود بخشیده است. با پیشرفتهای اخیر در تکنیکهای کرایو پرزرواسیون، اووسیت‌ها، امبریو و بافت تخمدان را می‌توان قبل از رادیوتراپی و شیمی درمانی که سبب ناباروری می‌شوند، ذخیره‌سازی کرد. در واقع کرایو پرزرواسیون بدون اینکه بقای فرد را به مخاطره بیندازد باروری او را در آینده تأمین می‌کند.

۱- دانشجوی سال ششم پزشکی، دانشگاه علوم پزشکی کردستان

[Downloaded from zanko.muk.ac.ir on 2025-05-17]

ژرم سل‌ها ذاتاً به اثرات سایتوتوکسیک داروهای شیمی درمانی حساس هستند. اثر این داروها روی گنادهای جنسی به نوع دارو، اثر دزاژ تجمعی دارو و میزان رزرو تخمدان دارد. رزرو تخمدان بازگوکنندهٔ میزان فولیکولهای پریموردیال که ۹۰٪ کل فولیکولهای تخمدان را در هر مقطعی از زمان تشکیل می‌دهند، می‌باشد. به دلیل زوال رزرو تخمدان با افزایش سن، افراد مسن به شیمی درمانی حساستر هستند. کاهش و تخریب رزرو تخمدان در تمامی بیماران دریافت کننده شیمی درمانی وجود دارد، حتی اگر شواهدی بالینی یا آزمایشگاهی از این تخریب ایجاد نشود.

حتی اگر ۱۰٪ از بافت تخمدان هم باقی بماند عملکرد آن حفظ می‌شود بنابراین وجود قاعدگی ارزیابی بسیار ضعیفی در خصوص تخریب تخمدان است. سیکلوفسفامید و دیگر داروهای آلکیله‌کننده بیشترین سمیت دارویی را در تخمدان دارند که با افزایش دز، تخریب شدیدتری را در فولیکولهای پریموردیال ایجاد می‌کنند. رژیمهای شیمی درمانی حاوی سیکلوفسفامید در مقایسه با دیگر رژیم ها ۴ برابر بیشتر موجب نارسایی کوتاه مدت تخمدان می‌شوند. بالغ بر ۷۷ درصد خانمها چنین نارسایی را تجربه می‌کنند.

تاکنون هیچ درمان دارویی که قدرت حفاظت تخمدان از اثرات شیمی درمانی را داشته باشد معرفی نشده است. آگونیست‌های هورمون رهاکننده گونادوتروپین‌ها (Gnrh-as) در برخی ترکیبات کموپراتکتیو استفاده شده است اما شواهد روشنی دال بر مؤثر بودن آنها وجود ندارد. کاهش مقدار استروژنی که توسط این داروها ایجاد می‌شود، از طریق متوقف ساختن سلولهای تومورال در مرحله Go و کاهش پاسخگویی آنها به شیمی درمانی اثرات منفی روی کانسر پستان دارند.

شروع تحقیقات در زمینه کرایو پرزرواسیون به چند دهه پیش برمی‌گردد به طوری که در سال ۱۹۵۰ اولین آزمایشات در این خصوص صورت گرفته است اما بدلیل در دسترس نبودن فناوری مدرن و اتوماتیک کرایو پرزرواسیون نتایج به ندرت موفقیت‌آمیز بوده است. تکنیک‌های مدرن از سال ۱۹۹۰ به بعد مورد استفاده قرار گرفتند. تا سال ۱۹۶۰ تنها کرایو پروتکتانت (Cryo protectant) مورد استفاده، گلیسرول بود که بیشتر در فریز کردن اسپرم‌ها کاربرد داشت. از سال ۱۹۷۰ کرایو پروتکتانت‌های مؤثرتری از قبیل پروپاندیول، اتیلن گلیکول، دی متیل سولفوکسید بکار گرفته شدند.

در این مرور خلاصه به شرح تکنولوژی‌های موجود باروری که هم اکنون در دسترس می‌باشند و چالشهایی که فرا روی کاربرد آنها وجود دارد می‌پردازیم.

:Embryo cryopreservation

یک روش حفظ باروری با استفاده‌ای وسیع است که به مدت چندین سال در دسترس خانمهای مبتلا به سرطان باقی می‌ماند.

[Downloaded from zanko.muk.ac.ir on 2025-05-17]

تنها شرط لازم برای استفاده از این روش توانایی حفظ امبریوهایی که در مرحله Cleavage قرار دارند به روش کرایو است. این روش تکنیک استانداردی است که در کلنیکهای IVF برای ذخیره کردن امبریوها در مواردی که ذخیره تخمدان محدود است و یا انتقال امبریوی تازه کونترا اندیکه است مورد استفاده قرار می‌گیرد. در این ر وش به اسپرم شریک جنسی خانمها هم جهت انجام لقاح و ایجاد embryo نیاز می‌باشد. محدودیت دیگر این روش مدت زمان کوتاهی است که برای جمع‌آوری اووسیتهای این خانمها وجود دارد. بنابراین شانس داشتن یک حاملگی موفق تا حدود زیادی به تعداد سیکلهای IVF و تعداد و کیفیت امبریوهای حاصله بستگی دارد. پروتوکل‌های کوتاه مدت IVF که جدیداً مورد استفاده قرار گرفته‌اند و دریافت دزهای مناسب گونادوتروپین‌ها هم تعداد و هم کیفیت نگه‌داری امبریوها را افزایش داده است. در یک بیمار مبتلا به سرطان پستان مدت زمان ۶-۴ هفته‌ای که بین جراحی و شیمی درمانی وجود دارد، زمان لازم را برای یک یا دو بار مبادرت به این روش فراهم می‌کند. کلینیک‌های IVF از امبریو کرایو پرزرواسیون به عنوان روشی جهت حفظ باروری در خانمهای متأهل و یا در صورتی که اسپرم‌های اهدایی (donar sperm) در دسترس باشد استفاده می‌کنند.

سرطان پستان شایعترین سرطان در خانمهای سنین باروری است که در آمریکا، بروز سالانه آن ۱۸۰ هزار مورد است و بیشترین آمار خانمهای جویای حفظ باروری هم در این گروه قرار دارند. عمدهٔ این تومورها از نظر رسپتور استروژنی هستند و به این لحاظ به افزایش استروژن حساس می‌باشند. حتی آن دسته از تومورها هم که رسپتور استروژن منفی هستند درصد کمی از سلولهای رسپتور مثبت را دارا هستند.

تحریک گونادوتروپین‌ها در طی IVF سبب تولید استروژن بیش از حد فیزیولوژیک می‌شود به طوری که به صورت واضح سطح استروژن به بیش از pgr/mli ۱۰۰۰ (پیک ترشح نرمال استروژن pgr/mli ۳۵۰-۲۰۰ است) و در مواردی حتی تا pgr/mli ۳۰۰۰ هم می‌رسد. دو استراتژی برای به حداقل رساندن این مواجهه با استروژن وجود دارد: ۱) داروهای شیمیایی حفاظت کننده در برابر استروژن که می‌توان آنها را با دز پائین در پروتکل‌های IVF گنجاند ۲) تاموکسی فن و مهارکننده‌های آروماتاز بیشترین تأثیر را در جلوگیری از عود سرطان پستان دارند و از طرفی می‌توانند همزمان، اثرات تحریکی در تخمک‌گذاری داشته باشند. تا موکسی فن یک داروی ضد سرطان پستان است که اثر اختصاصی روی استروژن دارد که این تأثیر در درمان کانسر پستان رسپتور مثبت در زنان یائسه به اثبات رسیده است. تاموکسی فن همانند

[Downloaded from zanko.muk.ac.ir on 2025-05-17]

کلومی فین سیترات تحریک کنندهٔ تخمک‌گذاری است و یک آنتاگونیست قوی رسپتورهای استروژن در هیپوتالاموس و هیپوفیز است، بنابراین سبب حصول مقادیر پائین استروژن و تحریک هورمون محرکه فولیکول (FSH) میشود (FSH تحت اثر فیدبک منفی استروژن قرار دارد) با مصرف تاموکسی فن به مدت ۵ روز در فاز فولیکولار سیکل، به طور متوسط در هر سیکل ۱/۶ امبریو حاصل می‌شود در حالی که این رقم در سیکلهای طبیعی به طور میانگین ۰/۶ است. در صورت دریافت روزانه ۶۰mg تاموکسی فن توأم با ۱۵۰ واحد FSH روزانه در فاز فولیکولار به طور میانگین ۵/۱ امبریو در هر سیکل حاصل می‌شود.

مهارکننده‌های آروماتاز به ویژه لتروزول (LetroZole) اخیراً در امر تحریک تخمک‌گذاری مورد توجه قرار گرفته است. این داروها مثل تاموکسی فن سبب تحریک رهاسازی FSH اندوژن از طریق پائین آوردن سطح استروژن می‌شوند اما بیشترین استفاده آنها در سرکوب کردن استروژن طی IVF می‌باشد. به منظور دستیابی به بیشترین مقدار امبریوها می‌توان همزمان با مصرف مهارکننده‌های آروماتاز سطح گونادوتروپین‌ها را هم افزایش داد.

نباید قبل از استفاده از تاموکسی فن یا مهارکننده‌های آروماتاز فرد آگونیست‌های Gnrh مصرف کرده باشد چون سبب down Regulation رسپتورها می‌شود که خود این مسئله سبب شده است که از آنتاگونیستهای Gnrh برای دستیابی به حداکثر فعالیت هورمون لوتئینی استفاده شود.

Oocyte Cryopreservation

برای بالغین و یا خانمهای بدون شریک جنسی روش مناسبی است. اما برای بچه‌ها کاربردی ندارد. در مقایسه با فریزینگ امبریو این تکنولوژی با مقادیر کمتری از حاملگی همراه است و از سوی دیگر علی‌رغم پیشرفت‌های اخیر این روش در همه جهان قابل دسترسی نمی‌باشد.

مقادیر پائین حاملگی در این روش (کمتر از ۲ درصد در اووسیت‌های فریز شده) به چالشهای تکنیکی مختلفی بر می‌گردد که طی پروسه فریز- آب کردن اووسیتها بکار گرفته می‌شود. اووسیتهای بالغ بیشترین شانس را برای بارورشدن دارند اما دارای خصایصی هستند که آنها را به تکنیک کرایو، حساس می‌کند. اووسیتهای بالغ که در مرحله متافاز میوز II، متوقف شده‌اند خیلی بزرگ (بزرگترین سلول بدن) بوده و یک ساختار اسکلت سلول پیچیده و مقدار زیادی سیتوپلاسم دارند، همچنین وجود ساختار دوک بسیار گسترده و حساس به از هم گسیختگی در حرارتهای پائین آنها را مستعد دیس پرسیون و آناپلوئیدی کرده است. تخریب دوک میوز، اسکلت سلولی و زوناپلوسیدا به کرات حین فریز-آب کردن اووسیتها اتفاق می‌افتد. از طرفی دیگر نسبت

[Downloaded from zanko.muk.ac.ir on 2025-05-17]

پائین سطح به حجم در اووسیتها سبب کاهش میزان نفوذ محلولهای محافظت‌کننده به داخل آنها می‌شود که خودش سبب افزایش احتمال پارگی و تخریب اووسیتها می‌شود. علی‌رغم تمامی این مشکلات با بهبود تکنیکها و دستاوردهای بالینی حاصل از مطالعات مختلف، ذخیره سازی اووسیتها به روشی ساده و رایج در حفظ باروری تبدیل شده است که به خانمها اجازه می‌دهد خصوصیات پدری، بچه‌های آینده خود را آزادانه تعیین کنند.

Ovarian cryopreservation & transplantation:

در این روش هم نیازی به شریک جنسی فرد نمی‌باشد بنابراین برای خانمهای مجرد روش مناسبی است. این روش در بچه‌ها تنها روش قابل استفادهٔ در حفظ باروری است چون تحریک تخمدان و جمع‌آوری اووسیتها مقدور نمی‌باشد. بسیاری از بیماران بالغ مبتلا به سرطان، زمان کافی برای تحریک تخمدان و فریزینگ تخمک با امبریو ندارند اما فریز کردن بافت تخمدان در هر لحظه‌ای از سیکل قابل انجام بوده و نیاز به تأخیر انداختن شیمی درمانی هم ندارد.

اندیکاسیونهای کرایو پرزرواسیون تخمدان شامل: اما بدخیمی‌های کودکی و نوجوانی مثل لوسمی، نوروبلاستوم، لنفوم هوچکین، استئوسارکوم و یونیگ سارکوما ۲) بدخیمی‌های سنین باروری: لوسمی – کارسینوم سرویکس و ... ۳) بیمارانی که تحت پیوند مغز استخوان قرار می‌گیرند ۴) اووفورکتومی بدلیل اندومتریوز تخمدان و یا متاستاز از منشأ سرطان پستان ۵) اووفورکتومی پروفیلاکتیک ۶) تومورهای خوش خیم تخمدان ۷)بیماریهای خوش خیمی مثل گلومرولونفروپاتی‌ها و سندرم بهجت که شیمی درمانی می‌شوند.

با استفاده از تکنیکهای مدرن کرایو پرزرواسیون تخمدان بالغ بر ۷۰ درصد نمونه‌ها زنده می‌مانند. بعد از گذشت زمان مناسبی از تکمیل درمان افراد مبتلا به سرطان بافت تخمدان از حالت فریز خارج شده و به همان فرد به صورت ارتوتوپیک در لگن و یا هتروتوپیک در بافت زیر جلدی پیوند زده می‌شود. تکنیک اخیر روشی استاندارد مشابه پیوند بافت پاراتیروئید در ناحیه زیر جلد ساعد است. پیوند هتروتوپیک روش انتخابی در پیوند تخمدان محسوب می‌شود زیرا کمترین میزان تهاجم را داشته، قابل برگشت و قابل تکرار بوده و امکان ارزیابی پیوند و پایش کردن نموفولیکول وجود دارد. زیان عمدهٔ این روش رواسکولاریزاسیون پیوند است که بعد از زمان متفاوتی از پیوند بوده و منجر به ایسکمی و حتی فیبروز موضعی و از دست رفتن بیشتر از ۶۰ درصد فولیکولهای پریموردیال می‌شود.

مشخص شده است که تجویز FSH ، سورویوال این پیوندها را افزایش می‌دهد اما با این وجود و با توجه به سن بیماران، طول عمر پیوندها همواره نسبت به طول عمر بافت تخمدان در محیط In vitro کمتر است. بافت

[Downloaded from zanko.muk.ac.ir on 2025-05-17]

پیوند شده به مدت ۴-۳ ماه بعد از پیوند از نظر ترشح هورمونی فعال می‌ماند که در این اثنا، محصول کار (اووسیت ها) با یا بدون تحریک توسط گونادوتروپین‌های اگزوژن حاصل می‌شود.

در مطالعه‌ای که اخیراً oktay و همکارانش انجام داده‌اند اولین امبریوی زنده حاصل از پیوند هتروتوپیک کورتکس تخمدان و متعاقب آن یک تولد زنده در یک میمون رسوس مبتلا به کانسر پستان گزارش شده است. البته در زمینه کرایو پرزرواسیون بافت تخمدان روی مدلهای آزمایشگاهی تحقیقات زیادی صورت گرفته است که به چند مورد از آنها اشاره می‌کنیم:

آقای Gosden و همکارانش در سال ۱۹۹۴ آزمایشاتی را روی گوسفند انجام دادند. گوسفند از لحاظ ساختمان تخمدان، دانسیته فولیکول ها و میزان فیبروزیتی استروما از دیگر مدلهای مورد استفاده از قبیل جوندگان، شباهت بیشتری به انسان دارد. در یکی از این مطالعات نوار فریز شده‌ای از کورتکس تخمدان به لیگامان اینفاندیبولوپلویک گوسفند به صورت اتوگرافت، و در گروه کنترل هم به هر کدام ازگوسفندها در همان محل ولی از بافت تازه تخمدان پیوندی زده شد. در هر دو گروه بعد از یک هفته جریان خون شریانی پیوند تأمین شده و بعد از ۴ ماه اولین علائم تخمک‌گذاری مشاهده شد. در هر دو گروه حاملگی بدنبال تخمک‌گذاری دیده شد و جالب آنکه در هیچیک از گروهها آبنورمالیتی بعد از تولد در گوسفندها مشاهد نگردید.

در مطالعه دیگری همین آزمایش روی ۸ گوسفند انجام شد که در هر ۸ مورد فعالیت هورمونی و سیکلیک مشاهده گردید. در این مطالعه نویسندگان اذعان کردند که ۷ درصد فولیکولها طی پروسه فریز- آب کردن بافت تخمدان و ۶۵ درصد طی رواسکولاریزاسیون پیوند از بین رفته بودند.

در یک مطالعه که در سال ۱۹۹۹ توسط Aubaod انجام شد ه مقایسه‌ای بین اتوگرافت ارتوتوپیک و هتروتوپیک بافت فریز شده تخمدان صورت گرفت. در ۶ مورد از گوسفندان بافت تخمدان به شاخ رحم (ارتوتوپیک) و در ۹ مورد هم به بافت زیر پوست شکم (هتروتوپیک) پیوند زده شد. در هفته چهارم بعد پیوند پره آنترال فولیکول و درهفتهٔ دهم آنترال فولیکول مشاهده گردید اما فقط ۵ درصد فولیکلوهای پریموردیال به این مرحله رسیدند. اگرچه در اکثر موارد اولاسیون صورت گرفته بود اما هیچکدام به حاملگی ختم نشدند.

۷ ماه بعد از پیوند، اووسیتها از هر دو گروه (اورتوتوپیک و هتروتوپیک) جمع‌آوری شده و مشخص گردید که برخی از این اووسیتها بارور شده‌اند. اما به مرحله بلاستوسیت نرسیده‌اند.

در مطالعه‌ای که در سال ۱۹۹۶ توسط Newton انجام شد، نوارهای فریز شده‌ای از

[Downloaded from zanko.muk.ac.ir on 2025-05-17]

بافت کورتکس تخمدان انسان به موشهای نژاد SCID پیوند شد. بعد از ۱۸ روز پیوند را برداشته و نتایج را از طریق شمارش تعداد فولیکولهای پریمورویال بررسی کردند که نتایج مطلوبی حاصل نشد. در حالی که در مطالعه مشابهی در سال ۲۰۰۰ که توسط Oktay و همکارانش انجام گردید نتایجی کاملاً مطلوب در خصوص رشد فولیکولها بدست آمد.

در مورد کرایو پرزرواسیون بافت تخمدان کارآزمایی‌های بالینی روی انسان هم صورت گرفته است. در سال ۱۹۸۷ یک مطالعه معرفی مورد توسط Lepporicr ارائه گردید که بافت تخمدان را قبل از این که فرد بدلیل بیماری هوچکین تحت رادیوتراپی قرار بگیرد به ناحیه مدیال بازو در ناحیه زیر جلد پیوند زده بودند به این ترتیب که ابتدا به مدت دو ماه در ناحیه tissue expandle گذاشته و بعد قسمتی از تخمدان را همراه عروق آن به محل پیوند انتقال داده و عروق آن را با عروق براکیال آناستوموز کردند در ضمن تخمدان دیگر مریض را هم برداشتند. با این وجود سیکل‌های قاعدگی بیمار ثابت بوده و تخمک‌گذاری هم در بافت پیوند شدهٔ تخمدان مشاهده گردید.

در یک معرفی مورد دیگر در سال ۱۹۹۷ گزارش شده که حین برداشتن اندومتریومای رحم از طریق لاپاروسکوپی قطعه‌ای از بافت تخمدان به صورت تصادفی کنده شده و در بافت زیر جلدی شکم افتاده بود. چندین ماه بعد بیمار با یک توده بزرگ شونده در ناحیه امبلیکال مراجعه نمود که بعد از برداشت توده و مطالعه هیستولوژیک مشخص شد که توده شامل بافت فانکشنال تخمدان بوده و حاوی یک آنترال فولیکول می‌باشد.

اگرچه روشهای مختلف کرایو پرزرواسیون در حال حاضر به آسانی قابل دسترس نمی‌باشند اما پیشرفتهای چشمگیری که در مدلهای آزمایشگاهی و مطالعات انسانی حاصل شده است زمینه را برای توسعه هر چه بیشتر و جهانی این روشها هموار کرده است. در این میان مهمترین پرسشهایی که فرا روی این پژوهشها قرار دارد عبارتند از: چگونه میزان سورویوال فولیکولها را بعد از پیوند افزایش دهیم؟ آیا در انسان بعد از پیوند تخمدان یک حاملگی سالم خواهیم داشت؟ میزان حاملگی چند درصد خواهد بود؟

[Downloaded from zanko.muk.ac.ir on 2025-05-17]

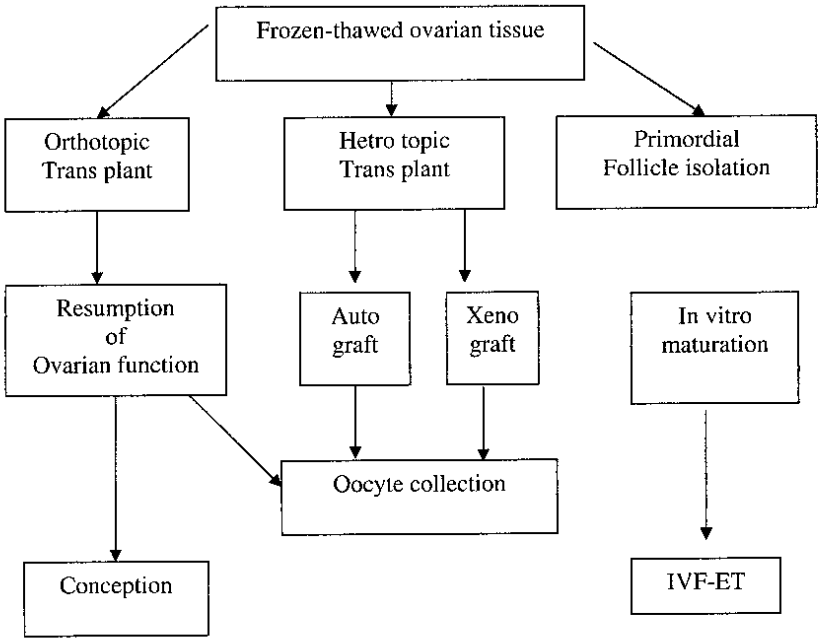

References:

1. Jeffrey E. Roberts & Kutluk oktey: fertility preservation: Acomprehensive approach to the young woman with cancer.
2. K. oktay: Ovarian tissue cryopreservation and transplantation..
3. K. oktay: Ovarian tissue ban king for cancer patients.
4. K. oktay: Ovarian function after trans plantation of frozen ovarian tissue.
5. Andreson B, ... : ovarian transplantation in cervical cancer.
6. K. Oktay, ...: Atechnique for transplantation of ovarian cortical strips to the fore arm.

[Downloaded from zanko.muk.ac.ir on 2025-05-17]