

## مرفومتري لندمارك هاي مهم در قاعده استخوان جمجمه و اهميت باليني آن

شبنم محمدی<sup>۱\*</sup>، شرما تعویقی<sup>۲</sup>، فروزان آبالان<sup>۳</sup>، بابک ابراهیمی<sup>۴</sup>، مرضیه داوودی<sup>۵</sup>، مینا محصل رودی<sup>۶</sup>، اکرم صادقی<sup>۷</sup>

- ۱- استادیار، مرکز تحقیقات التهاب نروژنیک، دانشگاه علوم پزشکی مشهد، مشهد، ایران
  - ۲- استادیار، گروه علوم تشریح و بیولوژی سلولی، دانشکده پزشکی، دانشگاه علوم پزشکی مشهد، مشهد، ایران
  - ۳- استادیار، گروه علوم تشریح، دانشکده پزشکی، دانشگاه علوم پزشکی آبادان، آبادان، ایران
  - ۴- دانشجوی کارشناسی ارشد، گروه علوم تشریح، دانشکده پزشکی، دانشگاه علوم پزشکی مشهد، مشهد، ایران
  - ۵- دانش آموخته کارشناسی ارشد، گروه علوم تشریح، دانشکده پزشکی، دانشگاه علوم پزشکی خوراسگان، اصفهان، ایران
  - ۶- دانشجوی کارشناسی ارشد، گروه علوم تشریح، دانشکده پزشکی، دانشگاه علوم پزشکی بیرجند، بیرجند، ایران
  - ۷- استادیار، مرکز تحقیقات سلولی و مولکولی، دانشگاه علوم پزشکی بیرجند، بیرجند، ایران
- نویسنده مسئول، تلفن: ۰۵۱-۳۸۰۰۲۴۸۶ ایمیل: mohammadish@mums.ac.ir

Orcid: 0000-0002-2352-286X

### چکیده

**زمینه و هدف:** اطلاع از لندمارک های استخوانی مهم در قاعده جمجمه برای اپروچ های جراحی جهت دسترسی به ساقه مغز و یا تومورهای پاراورتبرال برای نورولوژیست ها مفید می باشد. از طرفی اطلاعات ارزشمندی در مواردی مثل سندرم ورنر و یا سندرم ویلارت به ما می دهد. از طرفی text های آناتومی موجود بر اساس ویژگی های آنروپومتري در کشورهای غربی می باشد و تعیین آنروپومتري ملی از اولویتهای پژوهشی کشورمان می باشد. لذا هدف از تحقیق حاضر، بررسی مرفومتريك کانال هیپوگلوبس، کندیل های پس سری و سوراخ ژگولار در جمجمه های خشک بود.

**مواد و روش کار:** در این تحقیق شاخص های مرفومتريك ۴۱ جمجمه خشک که از دانشگاه های آبادان، تهران، ایران، مشهد، گناباد، بیرجند و اصفهان بدست آمد، مورد بررسی قرار گرفت. طول، عرض، ارتفاع کندیل ها، فاصله قدامی و خلفی آن ها با هم، زاویه کندیل ها، فاصله قدامی و خلفی آن ها با کانال هیپوگلوبس و اقطار سوراخ ژگولار اندازه گیری شد. به علاوه، وجود سپتوم کامل یا ناقص در کانال هیپوگلوبس و سوراخ ژگولار بررسی شد. در انتها اطلاعات بدست آمده با استفاده از نرم افزار SPSS نسخه ۲۱ و آمار توصیفی مورد آنالیز قرار گرفت.

**یافته ها:** میانگین طول کندیل پس سری،  $۲.۴ \pm ۰.۳۹$  سانتی متر، میانگین عرض کندیل ها،  $۱.۱ \pm ۰.۲۲$  سانتی متر و ارتفاع آن ها بین  $۰.۸ \pm ۰.۳۰$  سانتی متر بود. میانگین فاصله قدام کندیل ها با هم،  $۲.۱ \pm ۰.۳۸$  سانتی متر و فاصله خلف کندیل ها با هم،  $۴.۱ \pm ۰.۷۰$  سانتی متر بود. به علاوه، میانگین زاویه کندیل ها با خط وسط،  $۵۳ \pm ۱۰.۵۵$  درجه بود. میانگین قطر قدامی خلفی سوراخ ژگولار،  $۱.۴ \pm ۰.۳۶$  سانتی متر و قطر عرضی،  $۱.۲ \pm ۰.۲۳$  سانتی - متر به دست آمد. درصد فراوانی سپتوم ناقص در کانال هیپوگلوبس،  $۹.۷\%$  و در سوراخ ژگولار،  $۱۷.۰۷\%$  بود.

**نتیجه گیری:** اندازه گیری لندمارک های مرفومتريك استخوان جمجمه می تواند برای جراحان مغز، آنروپولوژیست ها و آناتومیست ها سودمند باشد. نتایج این مطالعه نشان داد که اندازه لندمارک های قاعده جمجمه به نژاد آسیایی به خصوص هند و بنگلادش نزدیک است. به محققین عزیز، بررسی های مرفومتريك بیشتر بر روی استخوان های جمجمه و نیز تصاویر سی تی اسکن و ام آر آی با حجم نمونه زیاد در قومیت های مختلف پیشنهاد می شود.

**واژه های کلیدی:** قاعده جمجمه، پس سری، واریاسیون آناتومیک، انسان ها

نتیجه ضایعه‌ای در خلف غده بناگوش ایجاد می‌شود و سوراخ ژگولار را در گیر می‌کند (۶-۳).

مطالعات در قاره آمریکا میانگین طول کندیل پس سری را ۰.۶ تا ۲.۲ سانتی‌متر و عرض آن را ۱.۲ سانتی-متر گزارش کرد (۷ و ۸). در یک کشور آفریقایی، میانگین طول کندیل پس سری ۲.۰۶ سانتی‌متر و عرض آن ۱.۲ سانتی‌متر گزارش شد (۹). در اروپا میانگین طول کندیل ۲.۲ تا ۲.۳ سانتی‌متر و عرض آن ۱.۱ سانتی‌متر بود (۱۰ و ۱۱). در آسیا میانگین طول کندیل استخوان پس سری ۲.۱ تا ۲.۳ سانتی‌متر و عرض آن ۱.۱ تا ۱.۴ سانتی‌متر گزارش گردید (۳ و ۱۲ و ۱۳ و ۱۴).

در مطالعه‌ای در کشور برزیل میانگین اقطار سوراخ ژگولار  $۰.۸۹ \times ۱.۵$  سانتی‌متر (۱۵)، در نیجریه  $۰.۸۲ \times ۱.۴$  سانتی‌متر، در ترکیه  $۰.۵۵ \times ۱.۵$  سانتی‌متر (۱۶) و در هند رنج اقطار سوراخ ژگولار ۰.۹ تا ۱.۵ و ۰.۵۶ تا ۱.۳ سانتی‌متر بود (۱۷). اطلاع از مرفومتري لندمارک‌های مهم قاعده جمجمه علاوه بر اینکه برای نورولوژیست‌ها سودمند می‌باشد، اطلاعات آنتروپومتري ارزشمندی برای آنتروپولوژیست و آناتومیست‌ها به ما می‌دهد. به خصوص که کتب تکست موجود براساس اطلاعاتی از کشورهای غربی است و داده کمی از آنتروپومتري ملی در کشورمان وجود دارد. لذا هدف از تحقیق حاضر، بررسی مرفومتريک کانال هیپوگلووس، کندیل‌های پس سری و سوراخ ژگولار در جمجمه‌های خشک بود.

### مواد و روش کار

این مطالعه از نوع توصیفی بود که داده‌های آن از شهرهای آبادان، تهران، مشهد، بیرجند، گناباد و اصفهان در سال ۱۳۹۶ جمع‌آوری شد. شاخص‌های مرفومتري در ۴۱ جمجمه خشک به کمک ابزارهای

بخش‌های طرفی صدف استخوان پس سری در طرفین فورامن مگنوم قرار دارند و در سطح فوقانی آن‌ها تکمه ژگولار و در سطح تحتانی آن‌ها برآمدگی‌های لوبیایی شکلی، تحت عنوان کندیل اکسی پیتال قرار دارد که با وسعت مفصلی مشابه از سطح فوقانی توده‌های طرفی اطلس مفصل می‌شود. در ضخامت کندیل‌های پس سری کانال هیپوگلووس به صورت مایل عبور می‌کند. از این کانال، عصب هیپوگلووسال، شاخه‌ای از شریان حلقی بالارو و یک ورید ارتباطی (emissary vein) عبور می‌کند (۱).

کنار خارجی بخش طرفی استخوان پس سری توسط زائده ژگولار به دو بخش تقسیم می‌شود. بخشی که در جلوی زائده ژگولار قرار دارد دارای یک بریدگی ژگولار می‌باشد که با کنار خلفی استخوان گیجگاهی سوراخ ژگولار را ایجاد می‌کند (۱). از بخش قدامی سوراخ ژگولار، سینوس پتروزال تحتانی و شاخه حلقی بالا رو، از بخش میانی آن، اعصاب نه تا یازده مغزی و از بخش خلفی، ورید ژگولار داخلی و شاخه منزیال شریان اکسی پیتال عبور می‌کنند (۲). در طول کندیلکتومی، دانستن محل دقیق کانال هیپوگلووس مهم است تا دچار آسیب نشود. اپروچ‌های جراحی مختلف شامل اینفراتمپورال، ترانس کندیلار، ساب اکسی پیتال و ترانس سیگموئید هستند. ترانس کندیلار اپروچ مناسبی برای دسترسی به ساقه مغز و تومور پاراورتبرال است و آسیب کمتری ایجاد می‌کند. اطلاع از مرفومتري قاعده جمجمه در مواردی مانند تومور گلوئوس، منزیوما، کوردوما، شوانوما و آسیب‌های متاستاتیک اهمیت پیدا می‌کند. سندرم سوراخ ژگولار (ورنت) نوروپاتی اعصاب جمجمه ۹-۱۱ به دلیل ضایعات متاستاتیک است. سندرم ویلارت فلج یک طرفه‌ی عصب ۹، ۱۰، ۱۱ و ۱۲ مغزی است که در

بدست آمده با استفاده از نرم افزار SPSS نسخه ۲۱ و آمار توصیفی شامل فراوانی و درصد فراوانی مورد آنالیز قرار گرفت.

### یافته‌ها

در نهایت شاخص های مرفومتريک در ۴۱ جمجمه که دارای معیارهای ورود به مطالعه بودند، بررسی شد. جدول ۱ و ۲ نتایج بررسی مرفومتريک جمجمه‌ها را نشان می‌دهد. رنج طول کندیل پس سری بین ۱۸ تا ۳۰ سانتی‌متر، رنج عرض کندیل‌ها بین ۰.۹ تا ۱.۹ سانتی‌متر و ارتفاع آنها بین ۰.۲ تا ۱.۵ سانتی‌متر بود. رنج فاصله قدام کندیل‌ها با هم بین ۱ تا ۲.۸ سانتی‌متر و فاصله خلف کندیل‌ها با هم بین ۲.۹ تا ۵.۳ سانتی‌متر بود. به علاوه، رنج زاویه کندیل‌ها با خط وسط بین ۲۵ تا ۷۵ درجه بود. درصد فراوانی سپتوم ناقص در کانال هیپوگلووس ۹.۷٪ و در سوراخ ژگولار ۱۷.۰۷٪ بود (جدول ۱).

رنج طول سوراخ ژگولار بین ۰.۷ تا ۲.۲ سانتی‌متر و رنج عرض سوراخ ژگولار ۰.۷ تا ۲ سانتی‌متر بود. رنج فاصله قدام کندیل‌ها تا دهانه خروجی کانال هیپوگلووس بین ۰.۷ تا ۳.۱۰ سانتی‌متر و فاصله خلف کندیل‌ها تا دهانه خروجی کانال هیپوگلووس بین ۰.۲ تا ۲.۲۰ سانتی‌متر بود (جدول ۲).

متر نواری، کولیس و نقاله اندازه‌گیری شد. کالیبراسیون کولیس طبق دستورالعمل سازمان بین‌المللی استاندارد انجام شده بود. جمجمه‌ها مربوط به گروه آناتومی دانشگاه‌های آبادان، تهران، ایران، مشهد، گناباد، بیرجند و اصفهان بودند. معیارهای ورود، جمجمه‌های سالم و بدون شکستگی و یا مشکل پاتولوژیک بود. جمجمه‌هایی که شکل ناهنجار داشتند و یا مشکل پاتولوژیک و شکستگی داشتند از مطالعه خارج شدند. در نهایت ۴۱ جمجمه وارد مطالعه شدند. بررسی‌های مرفومتري توسط آناتومیست انجام و هر مورد ۳ بار تکرار گردید و میانگین اندازه‌گیری‌ها ثبت شد.

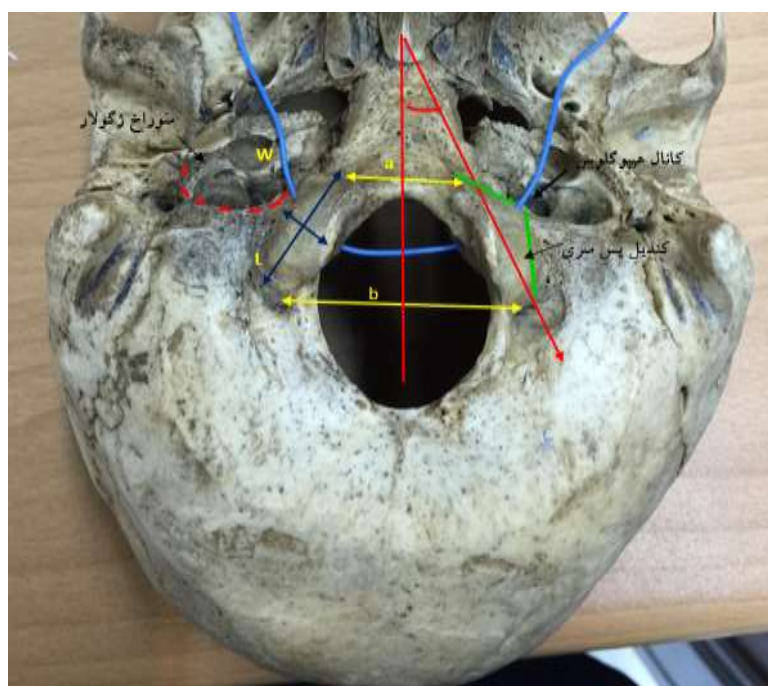
طول، عرض، فاصله کندیل‌ها تا خط وسط و فاصله قدام و خلف دو کندیل با هم توسط متر نواری اندازه‌گیری و به سانتی‌متر بیان گردید. ارتفاع کندیل پس سری به کمک کولیس و زاویه کندیل پس سری به وسیله نقاله بدست آمد. برای اندازه‌گیری فاصله قدامی و خلفی کندیل‌های پس سری با کانال هیپوگلووس و اقطار سوراخ ژگولار نیز از ابزار متر استفاده شد. به علاوه، وجود سپتوم کامل یا ناقص در کانال هیپوگلووس و سوراخ ژگولار بررسی شد (شکل ۱). بعد از بررسی آناتومیک استخوان، با استفاده از دوربین، تصاویر از آن‌ها تهیه شد. داده‌ها به صورت میانگین ± انحراف معیار بیان گردید. در انتها اطلاعات

جدول ۱: نتایج مرفومتريک کندیل‌های پس سری در جمجمه‌های خشک

زاویه کندیل (درجه)	فاصله خلفی کندیل‌ها (سانتیمتر)	فاصله قدامی کندیل‌ها (سانتیمتر)	ارتفاع کندیل پس سری (سانتیمتر)	عرض کندیل پس سری (سانتیمتر)	طول کندیل پس سری (سانتیمتر)
۵۳	۴.۱۴	۲.۱۱	۰.۸۴	۱.۱۴	۲.۴۱
۱۰.۵۵	۰.۷۰	۰.۳۸	۰.۳۰	۰.۲۲	۰.۳۹

جدول ۲: نتایج مرفومتريک کانال هیپوگلووس و سوراخ ژگولار در جمجمه‌های خشک

فاصله خلف کندیل تا دهانه خروجی هیپوگلووس (سانتیمتر)	فاصله قدام کندیل تا دهانه خروجی هیپوگلووس (سانتیمتر)	قطر قدامی خلفی سوراخ ژگولار چپ (سانتیمتر)	قطر عرضی سوراخ ژگولار راست (سانتیمتر)	قطر قدامی خلفی سوراخ ژگولار چپ (سانتیمتر)	قطر عرضی سوراخ ژگولار راست (سانتیمتر)
۱.۴۲	۱.۴۰	۱.۲۴	۱.۲۱	۱.۴۸	۱.۳۲
۰.۶۹	۰.۶۰	۰.۲۱	۰.۲۶	۰.۲۹	۰.۴۰
میانگین					
انحراف معیار					



شکل ۱: نمای تحتانی قاعده جمجمه -a: فاصله قدام کندیل‌ها با هم b: فاصله خلفی کندیل‌ها با هم l: طول کندیل پس سری W: عرض کندیل پس سری. خطوط سبز رنگ: فاصله قدامی و خلفی کندیل‌های پس سری با کانال هیپوگلووس. از کانال هیپوگلووس سیم آبی رنگ عبور داده شده است.

### بحث و نتیجه گیری

نتایج این مطالعه نشان داد که میانگین طول، عرض و ارتفاع کندیل‌های پس سری  $۰.۸ \times ۱.۱ \times ۲.۴$  سانتی‌متر بود. میانگین فاصله قدام کندیل‌ها با هم ۲.۱ سانتی‌متر و فاصله خلفی آنها با هم ۴.۱ سانتی‌متر بدست آمد. به علاوه، میانگین زاویه کندیل‌ها با خط وسط ۵۳ درجه، میانگین قطر قدامی خلفی سوراخ ژگولار ۱.۴ سانتی-

متر و قطر عرضی ۱.۲ سانتی‌متر بدست آمد. درصد فراوانی سپتوم ناقص در کانال هیپوگلووس ۹.۷٪ و در سوراخ ژگولار ۱۷.۰۷٪ بود. در کشور آمریکا میانگین طول کندیل پس سری ۲.۲ سانتی‌متر، عرض ۱.۲ سانتی‌متر و ارتفاع آن ۰.۹ سانتی-متر گزارش شد (۷). در سودان میانگین طول کندیل پس سری ۲.۰۶ و عرض آن ۱.۲ سانتی‌متر گزارش

در مطالعه‌ای در کشور برزیل اقطار سوراخ ژگولار  $۰.۸۹ \times ۱.۵$  سانتی‌متر (۱۵)، در نیجریه  $۰.۸۲ \times ۱.۴$  سانتی-متر، در ترکیه  $۰.۵۵ \times ۱.۵$  سانتی‌متر (۱۶) و در هند رنج اقطار سوراخ ژگولار  $۰.۹$  تا  $۱.۵$  و  $۰.۵۶$  تا  $۱.۳$  سانتی-متر بود (۱۷).

$۷.۵\%$  جمجه‌ها در نیجریه (۲۵)،  $۴.۹\%$  در ترکیه (۲۶) و  $۷$  تا  $۲۳\%$  جمجه‌ها در هند سپتوم کامل در سوراخ ژگولار داشتند (۲۷-۲۹). سپتوم ناقص نیز در  $۲.۶$  تا  $۲۰\%$  جمجه‌ها در ترکیه (۲۶ و ۱۷) و  $۳.۵\%$  تا  $۸۰\%$  جمجه‌ها در هند دیده شد (۲۷-۲۹). در مطالعه حاضر، درصد فراوانی سپتوم ناقص در کانال هیپوگلوکس  $۹.۷\%$  و در سوراخ ژگولار  $۱۷.۰۷\%$  بود. با جستجویی که ما انجام دادیم تنها در یک مطالعه در ایران بررسی مرفومتريک بر روی جمجه‌ها انجام شده بود. هر چند مواردی مانند خشونت استخوانی و بزرگ بودن سائز جمجه، ضخامت لبه فوقانی کاسه چشم، برجستگی تکمه مرکزی چانه، گلابلا و حجیم بودن زائده ماستوئید به عنوان لندمارک‌هایی هستند که جمجه، متعلق به جنس مذکر بوده است ولی سن و جنس جمجه‌ها به طور دقیق مشخص نبود که از جمله محدودیت‌های این مطالعه، محسوب می‌شود. امروزه با توجه به پیشرفت‌های تصویربرداری، برای مطالعات بعدی بررسی تصاویر رادیوگرافی در انسان می‌تواند اطلاعات کامل‌تری نسبت به جمجه خشک به ما بدهد. لذا به محققین عزیز، برای تحقیقات آتی، بررسی‌های مرفومتريک بیشتر بر روی استخوان‌های جمجه و نیز تصاویر سی تی اسکن و ام آر آی با حجم نمونه زیاد در قومیت‌های مختلف پیشنهاد می‌شود. اندازه‌گیری لندمارک‌های مرفومتريک استخوان جمجه می‌تواند برای جراحان مغز، آنتروپولوژیست‌ها و آناتومیست‌ها سودمند باشد.

گردید (۹). میانگین طول کندیل پس سری در آلمان  $۲.۲$  بود. در فرانسه نیز طول، عرض و ضخامت کندیل-ها  $۲.۳ \times ۱.۱ \times ۰.۸$  سانتی‌متر بدست آمد (۱۰ و ۱۱).

مطالعات مرفومتريک در هند میانگین طول، عرض و ضخامت کندیل پس سری را  $۲.۲ \times ۱.۲ \times ۰.۹$  سانتی‌متر ذکر کردند. فاصله قدامی دو کندیل  $۲.۱$  تا  $۲.۶$  سانتی-متر، فاصله خلفی کندیل‌ها  $۳.۹$  تا  $۴.۵$  سانتی‌متر، فاصله خلف کندیل‌ها تا دهانه خارجی کانال هیپوگلوکس  $۱.۳$  تا  $۱.۵$  سانتی‌متر و فاصله قدام کندیل‌ها تا دهانه ورودی کانال هیپوگلوکس  $۱.۰۶$  تا  $۱.۶$  سانتی‌متر بود. زاویه خلفی کندیل‌ها تا کانال هیپوگلوکس  $۳۴.۵$  تا  $۶۰$  درجه بود (۳ و ۱۲ و ۱۳ و ۱۸).

در ترکیه میانگین فاصله قدام دو کندیل  $۰.۶$  تا  $۲.۲$  سانتی‌متر، فاصله خلف تا کندیل  $۴.۱$  تا  $۴.۴$  سانتی‌متر، فاصله قدام کندیل با کانال هیپوگلوکس  $۰.۹$  تا  $۱.۰۶$  سانتی‌متر، فاصله خلفی تا کانال هیپوگلوکس  $۱.۲$  سانتی-متر و زاویه کندیل با خط وسط  $۲۹.۶$  تا  $۳۵.۵$  درجه بود (۲۱-۱۹).

در ایران فاصله قدام کندیل‌ها تا کانال هیپوگلوکس  $۰.۶۹$  سانتی‌متر و فاصله خلف کندیل‌ها تا کانال هیپوگلوکس  $۱.۱$  سانتی‌متر و زاویه ساژیتال  $۶۹.۸$  درجه بود (۲۲). در مطالعه ما، میانگین فاصله قدام کندیل‌ها تا کانال  $۱.۴$  سانتی‌متر، فاصله خلفی تا کانال  $۱.۴۲$  سانتی‌متر و زاویه کندیل با خط وسط  $۵۳$  درجه بدست آمد. با توجه به اینکه عوامل متعددی مثل سن، جنس و نژاد در سفالومتري جمجه تاثیر دارد، داده‌های متفاوتی در کشورهای مختلف مشاهده می‌شود. نتایج مرفومتري این مطالعه به اندازه‌ها در نژادهای آسیایی به خصوص به هند نزدیک‌تر است.

در کشور شیلی زاویه کانال هیپوگلوکس با خط ساژیتال  $۶۱.۴۷$  درجه و در یونان  $۳۷.۳$  درجه بود (۲۳ و ۲۴).

## References

- 1- Jalali M, Nikravesh MR. Head and neck anatomy. 1th ed. Mashhad: Ferdosi University, 2003: 23-24.
- 2- Sarani SA, Heidari MH. chaurasia's human anatomy regional and applied dissection and clinical, 1th edition. Tehran: Omid, 2015: 39-40.
- 3- Verma R, Kumar S, Rai AM, Mansoor I, Mehra RD .The anatomical perspective of human occipital condyle in relation to the hypoglossal canal, condylar canal, and jugular foramen and its surgical significance. J Craniovertebr Junction Spine. 2016 Oct-Dec; 7(4): 243–249. doi: 10.4103/0974-8237.193258
- 4- Matsushima K, Kohno M, Komune N, Miki K, Matsushima T, Rhoton AL., Jr Suprajugular extension of the retrosigmoid approach: Microsurgical anatomy: Laboratory investigation. J Neurosurg. 2014;121:397–407.
- 5- Yoo H, Jung HW, Yang HJ. Jugular foramen schwannomas: Surgical approaches and outcome of treatment. Skull Base Surg. 1999;9:243–52.
- 6- Woodhall B. Anatomy of the cranial blood sinuses with particular reference to the lateral. Laryngoscope. 1939;49:966–1010.
- 7- Le TV, Dakwar E, Hann S, Effio E, Baaj AA, Martinez C, et al. Computed tomography-based morphometric analysis of the human occipital condyle for occipital condyle-cervical fusion: Clinical article. Journal of Neurosurgery: Spine. 2011;15(3):328–31.
- 8- Wen HT, Rhoton Jr AL, Katsuta T, de Oliveira E. Microsurgical anatomy of the transcondylar, supracondylar and paracondylar extensions of the far-lateral approach. J Neurosurg. 1997;87(4):555-85.
- 9- Salih AM, Ayad CE, Abdalla EA. Characterization of occipital condyles in sudanese using computerized tomography. Glo Adv Res J Med Med Sci. 2014;3(12):437–44.
- 10- Lang J, Hornung G. The hypoglossal channel and its contents in the posterolateral access to the petroclival area. Neurochirurgia. 1993;36(3):75.
- 11- Olivier GE. Biometry of the human occipital bone. J Anat. 1975;120(Pt 3):507.
- 12- Kalthur SG, Padmashali S, Gupta C, Dsouza AS. Anatomic study of the occipital condyle and its surgical implications in transcondylar approach. J Craniovertebr Junction Spine. 2014 ; 5(2): 71–77.
- 13- Muthukumar N, Swaminathan R, Venkatesh G, Bhanumathy SP. A morphometric analysis of the foramen magnum region as it relates to the transcondylar approach. Acta Neurochir (Wien). 2005;147(8):889-95.
- 14- Yu Z, Ma X, Jiang J, Jin X, Lv F, Wang L, et al. Feasibility of screw placement in the occipital condyle of chinese patients for occipitocervical arthrodesis: a cadaveric study. Turk Neurosurg. 2015;25(4):559.
- 15- Pereira GA, Lopes PT, Santos AM. Morphometric aspects of the jugular foramen in dry skulls of adult individuals in Southern Brazil. J Morphol Sci. 2010;27:3–5.
- 16- Osunwoke EA, Oladipo GS, Gwunireama IU, Ngaokere JO. Morphometric analysis of the foramen magnum and jugular foramen in adult skulls in Southern Nigerian population. Am J Sci Ind Res. 2012;3:446–8.
- 17- Ekinci N, Unur E. Macroscopic and morphometric investigation of the jugular foramen of the human skull. Kaibogaku Zasshi. 1997;72(6):525-9.
- 18- Kumar S, R, Rai AM, Mehra RD. Morphological and Morphometric Analysis of Hypoglossal Canal in North Indian Dry Skulls and It's Significance in Cranial Base Surgeries. Journal of Clinical and Diagnostic Research. 2017 ; 11(3): 8-12
- 19- Ozer MA, Celik S, Govsa F, Ulusoy MO. Anatomical determination of a safe entry point for occipital condyle screw using three-dimensional landmarks. Eur Spine J. 2011;20:1510–7.
- 20- Naderi S, Korman E, Citak G, Güvençer M, Arman C, Senoglu M, et al. Morphometric analysis of human occipital condyle. Clin Neurol Neurosurg. 2005;107:191–9.

- 21- Kizilkanat E. Morphometry of the hypoglossal canal, occipital condyle and foramen magnum. *Neurosurg Q.* 2006;16:121-5.
- 22- Bayat P, Darabi MR, Babaei S. Morphometric analysis of hypoglossal canal of the occipital bone in Iranian dry skulls. *J Craniovertebr Junction Spine.* 2015; 6(3): 111-114. doi: 10.4103/0974-8237.161591
- 23- Soto RA, Cáceres F, Vera C. Morphometry of the Greater Palatal Canal in Adult Skulls. *J Craniofac Surg.* 2015;26(5):1697-9. doi: 10.1097/SCS.0000000000001600.
- 24- Paraskevas GK, Tsitsopoulos PP, Papaziogas B, Kitsoulis P, Spanidou S, Tsitsopoulos P. Osseous variations of the hypoglossal canal area. *Med Sci Monit.* 2009;15(3):BR75- 83.
- 25- Idowu OE. The jugular foramen - a morphometric study. *Folia Morphol (Warsz).* 2004;63(4):419-22.
- 26- Hatilboglu MT, Anil A. Structural variations in the jugular foramen of the skulls. *J Anat.* 1992;180:191-96.
- 27- Das SS, Saluja S, Vasudeva N. Complete morphometric analysis of jugular foramen and its clinical implications. *J Craniovertebr Junction Spine.* 2016; 7(4): 257-264. doi: 10.4103/0974-8237.193268.
- 28- Vijisha P, Bilodi AK, Lokeshmaran Morphometric study of jugular foramen in Tamil Nadu region. *Natl J Clin Anat.* 2013;2:71-4.
- 29- Patel MM, Singel TC. Variations in the structure of jugular foramen of the human skull in Saurashtra Region. *J. Anat. Soc. India.* 2007;56 (2):34-37.

## Morphometry of Important landmark in the base of the skull and its clinical significance

**Shabnam Mohammadi<sup>1\*</sup>, Sherma Tavighi<sup>2</sup>, Forouzan Absalan<sup>3</sup>, Babak Ebrahimi<sup>2</sup>, Marzieh Davoudi<sup>4</sup>, Mina Mohasel Roodi<sup>5</sup>, Akram Sadeghi A<sup>6</sup>**

1- Neurogenic Inflammation Research Center, Mashhad University of Medical Sciences, Mashhad, Iran

2- Department of Anatomy, School of Medicine, Mashhad University of Medical Sciences, Mashhad, Iran

3- Department of Anatomy, School of Medicine, Abadan University of Medical Sciences, Ababdan, Iran

4- Department of Anatomical Sciences, School of Medicine, Khorasgan University of Medical Sciences, Isfahan, Iran

5- Department of Anatomical Sciences, School of Medicine, Birjand University of Medical Sciences, Birjand, Iran.

6- Cellular and molecular Research Center, Birjand University of Medical Science, Birjand, Iran.

\* **Corresponding Author:** Dr. Shabnam Mohammadi, Neurogenic Inflammation Research Center, Mashhad University of Medical Sciences, Mashhad, Iran (Email: mohammadish@mums.ac.ir)

### Abstract

**Background and Aim:** knowledge about bony landmarks at the base of the skull is useful for neurologists doing surgical procedures to access brain stem or paravertebral tumors. In addition, it causes valuable information in some cases, such as Wernet's syndrome or Willart's syndrome. Currently, textbooks are according to anthropometric values from Western countries. Appointing national anthropometric measurements is one of the research priorities in our country. Therefore, the purpose of this study was to investigate the morphometry of the hypogloss canal, occipital condyles and jugular foramen in dry skulls.

**Material and Method:** In this study, morphometric indexes of 41 dry skulls from Abadan, Tehran, Mashhad, Gonabad, Birjand and Isfahan universities were studied. Length, width, height of the condyles, their anterior and posterior distance together, the angle of the condyles, their anterior and posterior distance with the hypoglossal channel and the jugular foramen were measured. In addition, the presence of complete or incomplete septum was investigated in the hypoglossal channel and jugular foramen. Finally, the data were analyzed using SPSS software version 21 and descriptive statistics

**Results:** The mean length of the occipital condyle was  $2.4 \pm 0.39$  cm, the mean width of the occipital condyle was  $1.1 \pm 0.22$  cm and their height was between  $0.8 \pm 0.3$  cm. The mean anterior distance of the condyles was  $2.1 \pm 0.38$  cm and the posterior condyles were  $4.1 \pm 0.7$  cm. In addition, the mean angles of the condyles with the middle line were  $53 \pm 10.55$  degrees. The mean posterior diameter of the jugular foramen was  $1.4 \pm 0.36$  cm and the transverse diameter was  $1.2 \pm 0.23$  cm. The percentage of incomplete septum in the hypoglossal canal was 9.7% and in the Jugular foramen, it was 17.07%.

**Conclusion:** Measuring the morphometric landmarks of the skull bones can be helpful for brain surgeons, anthropologists and anatomists. The results of this study showed that the landmarks of the base skull are near to Asian population, especially India and Bangladesh. Dear researchers, more morphometric studies are recommended on skull bones, as well as CT scans and MRI images with a large sample size in different ethnic groups.

**Keywords:** Skull base, Occipital, Anatomic variation, Humans