

اثرات رویارویی کوتاه مدت با نانوذره و یون کبالت بر آبشش ماهی دانیو (*Danio rerio*)

برهان منصوری^۱، سید علی جوهری^۲، نمامعلی آزادی^۳

۱- کمیته تحقیقات دانشجویی، دانشگاه علوم پزشکی کردستان، سنندج، ایران؛

ایمیل: borhanmansouri@yahoo.com؛ موبایل: ۰۹۳۰۵۳۱۹۷۱۷

۲- استادیار گروه شیلات، دانشکده منابع طبیعی، دانشگاه کردستان، سنندج، ایران

۳- استادیار آمار زیستی، مرکز تحقیقات عوامل اجتماعی موثر بر سلامت، دانشگاه علوم پزشکی کردستان، سنندج، ایران

چکیده

زمینه و هدف: روند رو به رشد استفاده از نانوذرات در بخش های مختلف، نگرانی های زیست محیطی را به همراه داشته است. نانوذرات کبالت از جمله نانوذراتی است که اطلاعات محدودی در مورد تاثیرات سمیت آن بر آبزیان موجود است. از اینرو هدف این پژوهش، بررسی تاثیر نانوذرات کبالت و کبالت یونی بر آسیب شناسی بافت آبشش ماهی گورخری (*Danio rerio*) در شرایط آزمایشگاهی می باشد.

روش بررسی: در این مطالعه از پنج غلظت غیرکشنند نانوذرات کبالت و کبالت یونی که عبارت بودند از ۱، ۱۰، ۳۲، ۱۰۰ و ۲۰۰ میلی گرم در لیتر به همراه گروه شاهد (فاقد هرگونه ماده شیمیایی) استفاده گردید. پس از ۸ روز مواجهه با نانوذرات کبالت و کبالت یونی، بافت آبشش ماهیان نمونه برداری شد. برای انجام مطالعه بافت شناسی کلاسیک، نمونه ها پس از آماده سازی به روش هماتوکسیلین - ائوزین رنگ آمیزی شده و به وسیله میکروسکوپ نوری عکس برداری از لام ها صورت گرفت.

یافته ها: نتایج این مطالعه نشان داد که نانوذرات کبالت و کبالت یونی موجب آسیب هایی نظیر چماقی شدن رأس رشته ها، ادم، هیپرپلازی، جوش خوردگی و آنوریسیم در بافت آبشش ماهی گورخری شده است. همچنین میزان آسیب ها در بافت آبشش در هر دو حالت نانو و یون کبالت وابسته به غلظت بوده است.

نتیجه گیری: بنابر یافته های این مطالعه میزان آسیب های ایجاد شده در حالت نانویی کبالت بیشتر از حالت یونی بوده است. همچنین هر دو حالت می توانند آسیب های جدی در بافت آبشش ماهی گورخری ایجاد کنند و به همین دلیل باید از رهائش این مواد به بوم سازگان های آبی پیشگیری شود.

واژه های کلیدی: نانو ذره، یون، آسیب بافتی، آبشش، نانو سم شناسی، ماهی گورخری

مقدمه

نانومواد، موادی هستند که حداقل اندازه‌ی یکی از ابعاد آنها بین ۱ تا ۱۰۰ نانومتر می‌باشد (۱). نانو مواد در طیف وسیعی از تولیدات و کاربردهای خانگی، کارخانجات نساجی، صنایع الکترونیک، تولیدات پزشکی و فناوری حذف زیستی آلاینده‌ها به کار برده می‌شوند (۲). براساس آمار بدست آمده از مطالعات در ۳۰ کشور جهان، تعداد محصولات مصرفی انسان که در آنها از نانو مواد استفاده شده است، از ۵۴ عدد در سال ۲۰۰۵، به ۱۶۲۸ عدد در سال ۲۰۱۳ افزایش یافته است (۳). بنابراین حضور نانومواد در محیط زیست اجتناب ناپذیر به نظر می‌رسد. بدیهی است که با ورود فاضلاب یا پساب حاصل از محصولات نانوفناوری شده به محیط زیست و زمین‌های کشاورزی، هم زیستگاه آبزیان و هم خشکزیان در معرض نانوذرات تولید شده قرار خواهند گرفت (۴). وقتی که بوم‌سازگان‌های آبی در معرض نانومواد قرار می‌گیرند، اولین مساله این خواهد بود که نانومواد بر روی ماهی، آبزیان و محیط زیست آن‌ها چه اثری خواهند گذاشت و در محیط آبزیان در کجا تفکیک خواهند شد (۵). بر این اساس، شناخت اثرات احتمالی این مواد بر موجودات آبی دارای اهمیت زیادی خواهد بود و بررسی اثرات احتمالی نانو مواد بر موجودات زنده و از جمله موجودات ساکن در محیط آبی، یکی از اولین مسائلی است که پیش از استفاده گسترده‌ی نانو مواد باید به آن پرداخت.

فلز کبالت به عنوان یکی از فلزات ضروری برای انسان و دیگر موجودات زنده بوده و اهمیت بیوشیمیایی ترکیبات کبالت به خاطر ویتامین B₁₂ می‌باشد (۶). اما افزایش بیش از مقدار مورد نیاز بدن به این فلز، منجر به مسمومیت و آسیب بافتی می‌شود، از مسمومیت‌های ناشی از کبالت می‌توان به بیماری‌های

قلبی و بیماری‌های تنفسی نظیر آسم، فیبروز و پنومونی بینایی اشاره کرد (۷-۹). اگرچه ساز و کار آسیب کبالت به سلول‌های عضلانی هنوز مشخص نشده است، ولیکن باعث آسیب پذیری قلب نسبت به رادیکال‌های آزاد اکسیژن می‌شود. در بیماری قلبی ناشی از کبالت، آسیب و تحلیل بیشتر فیبریل عضلانی و فیروز کمتر و فزون پروری سلول‌های عضلانی مشاهده می‌شود (۶).

نانو ذره کبالت و از جمله نانو ذرات اکسید کبالت بطور گسترده ای در کاربردهای زیستی و پزشکی (حساسگرهای میدان مغناطیسی در کنتراست عکس)، پلی مرز زیستی، در محصولات صنعتی نظیر رنگ‌ها، جلادهنده‌ها و لعاب‌ها، آلیاژهای مغناطیسی و فعالیت‌های کاتالیستی استفاده می‌گردد (۱۰، ۱۱). این نانو ماده به علت کارایی بالای کاتالیزوری، ثبات شیمیایی بالا و هزینه‌ی کم، در برنامه‌های شیمی تجزیه و فوتوکاتالیستی برای کاهش آلاینده‌های آلی در فرآیند تصفیه‌ی آب نیز به کار می‌رود (۱۲). یافته‌های اخیر بر روی سلول‌های انسانی و رت در مواجهه با نانو کبالت نشان داده است که افزایش میزان کبالت موجب افزایش سمیت ژنی بواسطه افزایش استرس اکسیداتیو (oxidative stress)، اکسایش ترکیبات DNA، شکستن DNA در فایروبلاست و آسیب‌های کروموزومی و در نهایت موجب اختلال و مرگ سلولی شده است (۱۳-۱۶)، از طرفی افزایش این ماده موجب کاهش پاسخ مولکولی و بیوشیمیایی (کمبود اکسیژن در بافت‌ها) در بدن می‌گردد (۱۷، ۱۸). از آنجا که در زمینه بررسی اثرات نانوذرات کبالت و یون کبالت بر روی آبزیان و خصوصا بافت آبشش (بعنوان بافت هدف) مطالعات جامعی در دست نمی‌باشد و براساس بررسی‌های صورت گرفته این تحقیق از پژوهش‌های نوین در این زمینه می‌باشد، از اینرو هدف از این مطالعه تعیین

انجام مطالعات بافت شناسی کلاسیک، ۲۴ ساعت پس از تثبیت بافت آبشش در محلول بوئن، نمونه‌ها به الکل اتانول ۷۰ درصد منتقل شده و پس از طی مراحل آبگیری، شفاف سازی، پارافینه کردن و قالب‌گیری، نمونه‌ها توسط دستگاه میکروتوم برش‌هایی به ضخامت ۴-۵ میکرومتر تهیه و پس از باز کردن چین و چروک برش‌ها روی صفحه گرم، برش‌ها روی لام چسبانده شدند. رنگ آمیزی لام‌های حاصله به روش رایج هماتوکسیلین - ائوزین صورت گرفت (۱۹). از هر نمونه ۳ لام با کیفیت مناسب تهیه و لام‌ها توسط میکروسکوپ نوری Olympus مدل CX41 مجهز به دوربین DIXI 3000 در بزرگنمایی ۴۰ بررسی گردیدند.

تغییرات قطر لاملای اولیه و طول لاملای ثانویه در تصاویر بافتی تهیه شده، بوسیله نرم افزار Axio Vision Real 4.8 اندازه گیری و با گروه شاهد مقایسه گردید. برای مقایسه میانگین قطر لاملای اولیه و طول لاملای ثانویه ماهی گورخری در غلظت‌های مختلف نانوذرات و یون کبالت از آنالیز واریانس یک طرفه استفاده گردید. آنالیز داده‌ها با استفاده از نرم افزار SPSS نسخه ۲۰ صورت گرفت.

یافته‌ها:

چند نمونه از آسیب‌های وارده به بافت آبشش ماهی گورخری در مواجهه با نانوذرات و یون کبالت در شکل‌های ۱ و ۲ ارائه شده است. در گروه شاهد، رشته‌های بافت آبشش بطور منظم و با حداقل تغییراتی نظیر متسع شدن راس لاملای ثانویه و افزایش حجم گلبول‌های قرمز هسته غضروفی می‌باشد. بنابر یافته‌های بدست آمده از این مطالعه، نانوذرات کبالت موجب آسیب‌هایی نظیر متسع شدن و چماقی شدن رأس رشته‌های ثانویه، ادم لاملاها، هیپرپلازی، انحناء، جوش خوردگی، افزایش ترشح مخاطی، هایپرتروفی، ظاهر

تأثیرات نانو ذرات کبالت و یون کبالت بر آسیب بافت آبشش ماهی دانیو گورخری (*Danio rerio*) به عنوان یک گونه مدل می‌باشد.

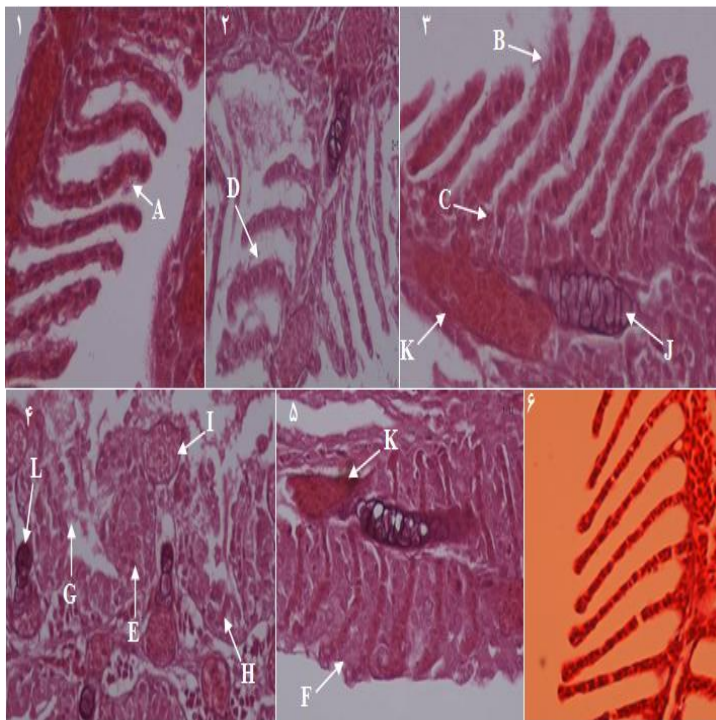
روش بررسی:

پس از خرید ماهیان گورخری در بهار ۹۴ و انتقال درون کیسه‌های هوادهی از ماهی فروشی های محلی به آزمایشگاه، ماهیان به مدت یک هفته در یک آکواریوم ۱۰۰ لیتری همراه با هوادهی و دوره نوری ۱۲ ساعت روشنایی جهت سازگاری با شرایط آزمایشگاهی نگهداری شدند. در طول این مدت میانگین دمای آب ثابت نگه داشته شد و ماهیان روزانه ۲ بار و هر بار به میزان ۱ درصد وزن بدن با غذای مخصوص ماهیان آکواریومی تغذیه گردیدند. آب مورد استفاده برای نگهداری ماهیان در طی دوره سازگاری و همچنین انجام آزمایشات سم‌شناسی، آب شرب شهر بود که برای کلرزدایی از آن به مدت حداقل ۲۴ ساعت هوادهی گردیده بود.

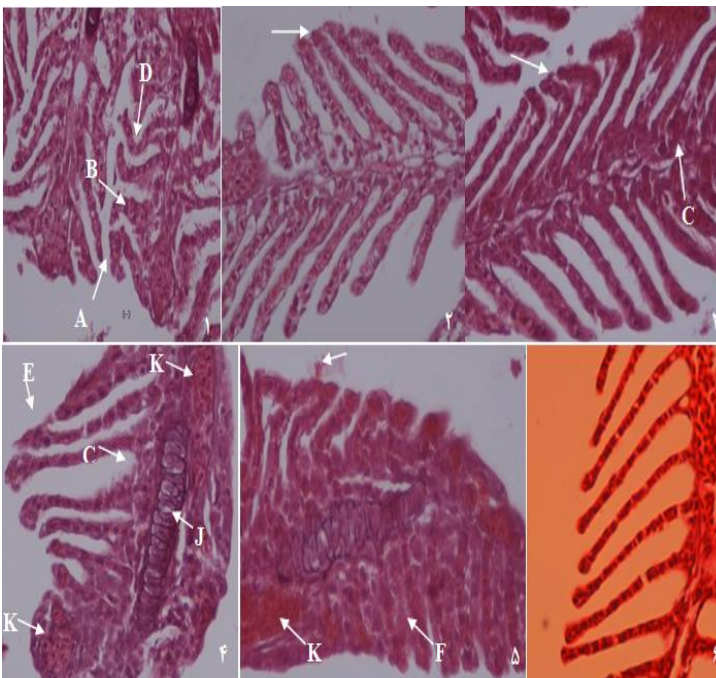
این مطالعه از نوع مقطعی (توصیفی-تحلیل) بوده که در بهار ۱۳۹۴ در دانشکده بهداشت و آزمایشگاه پاتولوژی گروه شیلات دانشگاه کردستان انجام گردید. در این مطالعه از ۱۸۰ عدد ماهی استفاده شد. در این پژوهش از پنج غلظت نانو ذرات کبالت و کبالت یونی شامل ۱، ۱۰، ۳۲، ۱۰۰ و ۲۰۰ میلی گرم در لیتر به همراه یک گروه شاهد (فاقد هرگونه ماده شیمیایی افزوده) استفاده شد. نانو ذرات کبالت با میانگین قطر ۵۰ نانومتر از شرکت پیشگامان نانو مواد ایرانیان خریداری شد. در هر تیمار ۱۵ عدد ماهی استفاده گردید. ماهی‌ها در هر یک از تیمارها به مدت ۸ روز در معرض نانو مواد و حالت یونی قرار گرفتند. در پایان روز هشتم، از هر تیمار ۳ عدد ماهی به صورت کاملاً تصادفی صید شده و پس از بیهوش کردن، بافت آبشش آن‌ها خارج شد. به منظور

آنوریسم شده است. نتایج این مطالعه نشان می‌دهد که در هر دو حالت نانویی و یونی کبالت میزان آسیب‌ها وابسته به غلظت بوده است، بطوریکه با افزایش میزان غلظت ماده شیمیایی در محیط، میزان آسیب‌ها بیشتر بوده است. نتایج بررسی قطر لاملای اولیه و طول لاملای ثانویه (جدول ۱) نشان داد که اختلاف معنی‌داری بین گروه‌های مورد آزمایش با گروه شاهد در این زمینه وجود دارد ($p < 0/05$).

شدن واکوئول در لابه لای لاملاهای ثانویه، افزایش حجم گلبول‌های قرمز و ایجاد پرخونی یا آنوریسم در رشته‌های آبشش ماهی گورخریشده است (شکل ۱). مواجهه آبشش ماهی گورخری با یون کبالت موجب ایجاد عوارضی همچون متسع شدن و چماقی شدن رأس رشته‌ها، بزرگ شدن لاملاهای ثانویه یا حالت ادم، هیپرپلازی، انحناء در لاملای ثانویه، چسبیدگی لاملا، افزایش حجم گلبول‌های قرمز و حالت پرخونی یا



شکل ۱: انواع آسیب‌های بافتی در آبشش ماهی گورخری متعاقب هشت روز رویارویی با نانوذرات کبالت در غلظت‌های مختلف (۱: ۱ میلی گرم در لیتر؛ ۲: ۱۰ میلی گرم در لیتر؛ ۳: ۳۲ میلی گرم در لیتر؛ ۴: ۱۰۰ میلی گرم در لیتر؛ ۵: ۲۰۰ میلی گرم در لیتر؛ ۶: گروه شاهد) A: متسع شدن و چماقی شدن رأس رشته‌ها، B: ادم، C: هیپرپلازی، D: انحناء، E: چسبیدگی لاملا، F: جوش خوردگی، G: افزایش ترشحات موکوسی، H: هایپرتروفی، I: تشکیل واکوئول، L: افزایش اندازه سلول‌های بافت غضروفی، K: آنوریسم.



شکل ۲: انواع آسیب‌های بافتی در آبشش ماهی گورخری متعاقب هشت روز رویارویی با یون کبالت در غلظت‌های مختلف (۱: ۱ میلی گرم در لیتر؛ ۲: ۱۰ میلی گرم در لیتر؛ ۳: ۳۲ میلی گرم در لیتر؛ ۴: ۱۰۰ میلی گرم در لیتر؛ ۵: ۲۰۰ میلی گرم در لیتر؛ ۶: گروه شاهد) A: متسع شدن و چماقی شدن رأس رشته‌ها، B: ادم، C: هیپرپلازی، D: انحناء، E: چسبیدگی لاملا، F: جوش خوردگی، G: افزایش اندازه سلول‌های بافت غضروفی، L: آنوریسم.

جدول ۱: میانگین (\pm انحراف معیار) قطر لاملای اولیه و طول لاملای ثانویه آبشش ماهی گورخری رویارویی با نانوذرات و یون کبالت

نوع ماده	غلظت (میلی گرم در لیتر)	قطر لاملای اولیه (میکرومتر)	طول لاملای ثانویه (میکرومتر)
نانوذرات کبالت			
	۱	11 ± 3	65 ± 6
	۱۰	30 ± 9	69 ± 10
	۴۰	21 ± 4	64 ± 14
	۱۰۰	26 ± 4	68 ± 8
	۲۰۰	23 ± 2	42 ± 14
کبالت یونی			
	۱	14 ± 2	63 ± 8
	۱۰	12 ± 2	74 ± 17
	۴۰	16 ± 6	66 ± 10
	۱۰۰	17 ± 5	73 ± 15
	۲۰۰	20 ± 2	43 ± 7
گروه شاهد			
		14 ± 1	89 ± 5
سطح معنی داری		$p < 0.5$	$p < 0.5$

سطح معنی داری برای قطر ($F=3/9$ و $p=0/011$) و طول ($F=3/7$ و $p=0/041$)

بحث و نتیجه گیری:

روند استفاده از نانومواد در دهه‌ی اخیر، احتمال ورود این نانومواد به محیط‌های آبی را بیشتر کرده است. ماهی‌ها یکی از شاخص‌های زیستی مهم برای سنجش کیفیت محیط‌های آبی می‌باشند و آبشش یکی از اندام‌های مهم در مطالعه اثر آلودگی‌ها بر ماهی‌ها می‌باشد. بافت آبشش به دلایلی همچون، تماس مستقیم با محیط آبی، تنظیم فشار اسمزی، تنفس و تنظیم یون‌ها و املاح به عنوان یک بافت هدف در آبریان به حساب می‌آید (۲۰). هیستوپاتولوژی از جمله روش‌هایی است که می‌تواند نوع و شدت آسیب به بافت آبشش آبریان را پس از رویارویی با آلاینده‌های محیط زیست از جمله نانوذرات مشخص نماید (۲۱).

براساس نتایج بدست آمده در این مطالعه، آسیب‌های بافتی همچون متسع شدن و چماقی شدن رأس رشته‌ها، ادم، هیپرپلازی، انحناء، چسبیدگی لاملا و افزایش ترشحات موکوسی بافت آبشش ماهی گورخری در مواجهه با نانوذرات کبالت ایجاد شده است. سانتوز و همکاران بیان داشته‌اند که این نوع آسیب‌ها در بافت آبشش می‌تواند به دلیل پاسخ بافت آبشش به عوامل خارجی و آلاینده محیطی باشد (۲۲). همچنین براساس نتایج مطالعه حاضر، میزان آسیب‌های بافت آبشش وابسته به غلظت بود، به طوری که با افزایش غلظت میزان آسیب‌ها بیشتر شده است. اولیویرا و همکاران (۲۳) و منصور و همکاران (۲۴) نیز بیان داشتند که میزان شدت آسیب‌های بافت آبشش ماهی گورخری در مواجهه با نانوذرات نقره وابسته به غلظت می‌باشد.

نتایج بدست آمده در این مطالعه نشان می‌دهد که میزان آسیب‌های وارده بر اثر رویارویی ماهیان گورخری با نانوذرات کبالت بیشتر از یون کبالت می‌باشد. همچنین با افزایش میزان غلظت در هر دو حالت نانویی و یونی کبالت، میزان آسیب‌های وارده بیشتر شده است و در غلظت ۲۰۰ میلی‌گرم در لیتر بیشترین آسیب به صورت جوش‌خوردگی رشته‌های ثانویه ظاهر شده است. با توجه به آسیب‌های مشاهده شده، تهیه دستورالعمل‌های مناسب در رابطه به پیشگیری از ورود نانوذرات کبالت و یون کبالت به بوم‌سازگان‌های آبی ضروری به نظر می‌رسد. انجام پژوهش‌های بیشتر در رابطه با اثرات این نانوماده بر دیگر آبزیان نیز پیشنهاد می‌گردد.

تشکر و قدردانی

نویسندگان این مقاله، از خانم‌ها پروین هارونی نژاد، ساقی اکرمی مقدم، فروزان صدیقی، شادیه قصابی و پرستو مبارکی، کارکنان بخش پاتولوژی بیمارستان بعثت سنندج به خاطر همکاری در انجام این پروژه سپاسگزاری می‌نمایند. همچنین از کمیته تحقیقات دانشجویی دانشگاه علوم پزشکی کردستان به خاطر همکاری در تأمین هزینه این پژوهش در قالب طرح پژوهشی دانشجویی تشکر و قدردانی می‌گردد. هزینه اجرای این پژوهش در تاریخ ۱۳۹۳/۸/۲۵ توسط معاونت تحقیقات و فن آوری دانشگاه علوم پزشکی کردستان [شماره گرت: ۱۴/۳۳۸۶۰] تأمین گردیده است.

آلاینده‌های محیطی با کاهش اتصال بین سلول‌های اپیتلیوم و سلول‌های پیلار علاوه بر تخریب ساختار لاملای ثانویه، موجب اختلال در تنفس، تنظیم فشار اسمزی، دفع زائادات نیتروژنی و تعادل اسید و باز در بافت آبشش ماهی می‌شود (۲۵).

متسع شدن و چماقی شدن رأس رشته‌های لاملای ثانویه از اولین آسیب‌های وارد به بافت آبشش ماهی می‌باشد، در این حالت لایه ی اپیتلیوم لاملای ثانویه به صورت ادم درمی‌آید و حضور مواد شیمیایی موجب کاهش سطح مفید آبشش و در نتیجه کاهش تبادل گازی آبششی شوند (۲۶). در هایپرپلاژی بافت آبشش، تکثیر سلول‌های مجاور لاملا، کاهش فضای بین لاملاها را به دنبال دارد که با افزایش این روند حالت جوش‌خوردگی در بافت آبشش بوجود می‌آید (۲۷)، (۲۸). نتایج بدست آمده از این مطالعه نیز نشان داده است که در غلظت ۱۰۰ میلی‌گرم در لیتر حالت هایپرپلازی ایجاد شده است و افزایش غلظت نانوذرات کبالت و یون کبالت به ۲۰۰ میلی‌گرم در لیتر، حالت جوش‌خوردگی را به دنبال داشته است. در طی مطالعه ای مشابه، سانتوز و همکاران (۲۲) نشان دادند که افزایش غلظت آلاینده‌ها در آب موجب حالت جوش‌خوردگی در بافت آبشش ماهیان شده است. همچنین نتایج تحقیقات منصوری و جوهری (۲۴) نیز موید این بود که غلظت‌های بالای نانوذرات نقره باعث ایجاد حالت جوش‌خوردگی در بافت آبشش ماهی گورخری می‌شود.

منابع:

- 1- Gambogi J. Minerals Yearbook: Titanium. U.S. Geological Survey, Department of the Interior. Washington. DC. 2006.

- 2- Ates M, Demir V, Adiguzel R, Arslan Z. Bioaccumulation, subacute toxicity, and tissue distribution of engineered titanium dioxide nanoparticles in goldfish (*Carassius auratus*). J Nanomater, 2010; <http://dx.doi.org/10.1155/2013/460518>
- 3- Woodrow Wilson Database. Nanotechnology consumer product inventory. 2014; <http://www.nanotechproject.org/cpi/about/analysis/>
- 4- Handy RD, Shaw BJ. Toxic effects of nanoparticles and nanomaterials: implications for public health, risk assessment and the public perception of nanotechnology. Health Risk Soc 2007; 9:125–144
- 5-Nolan CV, Fowler SW, Tevssie JL. Cobalt speciation and bioavailability in marine organisms. Mari Ecol Ser 1992; 88: 105-116.
- 6- JoséHuertas M, López-Maury L, Giner-Lamia J, Sánchez-Riego AM, Florencio FJ. Metals in Cyanobacteria: Analysis of the Copper, Nickel, Cobalt and Arsenic Homeostasis Mechanisms. Life 2014, 4, 865-886
- 7- Cirila AM. Cobalt-related asthma: clinical and immunological aspects. Sci. Total Environ, 1994; 30:85–94.
- 8- Lison D, Lauwerys R, Demedts M, Nemery B. Experimental research into the pathogenesis of cobalt/hard metal lung disease. Eur Respir J 1996; 9:1024–1028.
9. ATSDR. Public health assessments completed. Agency for Toxic Substances and Disease Registry (ATSDR), Department of Health and Human Services (HHS). Notice. Fed. Regist, 1999; 64:4422–4423.
- 10- Wang K, Xu JJ, Chen HY. A novel glucose biosensor based on the nanoscaled cobalt phthalocyanine-glucose oxidase biocomposite. Biosens Bioelectron 2005; 20:1388–1396.
- 11- Yang MH, Jiang JH, Yang YH, Chen XH, Shen GL, Yu RQ. Carbon nanotube/cobalt hexacyanoferrate nanoparticlebiopolymer system for the fabrication of biosensors. Biosens Bioelectron 2006; 21:1791–1797.
- 12- Losse S, Vos JG, Rau S. Catalytic hydrogen production at cobalt NPs centers. Coord Chem Rev 2010; 254:2492-2504.
- 13- Fleury C, Petit A, Mwale F, Antoniou J, Zukor DJ, Tabrizian M, et al. Effect of cobalt and chromium ions on human MG-63 osteoblasts in vitro: morphology, cytotoxicity, and oxidative stress. Biomater 2006; 27:3351–60.
- 14- Jung JY, Roh KH, Jeong YJ, Kim SH, Lee EU, Seok M, et al. Estradiol protects PC12 cells against CoCl₂-induced apoptosis. Brain Res Bull 2008; 76:579–85.
- 15- Garouiel M, Fetoui H, Ayadi Makni F, Boudawara T, Zeghal N. Cobalt chloride induces hepatotoxicity in adult rats and their suckling pups. Exp Toxicol Pathol, 2011; 63:9–15.
- 16- Horev-Azaria L, Kirkpatrick CJ, Korenstein R, Marche PN, Maimon O, Ponti J, et al. Predictive toxicology of cobalt nanoparticles and ions: comparative in vitro study of different cellular models using methods of knowledge discovery from data. Toxicol Sci, 2011; 22:489–501
- 17- Shukla D, Saxena S, Purushothaman J, Shrivastava K, Singh M, Shukla S, et al. Hypoxic preconditioning with cobalt ameliorates hypobaric hypoxia induced pulmonary edema in rat. Eur J Pharmacol, 2011; 656:101–9.
- 18- Borenstein X, Fiszman GL, Blidner A, Vanzulli SI, Jasnis MA. Functional changes in murine mammary cancer cells elicited by CoCl₂-induced hypoxia. Nitric Oxide 2010; 23:234–41.
- 19- Fanta E, Rios FSS, Rom S, Vianna SCC, Freiburger S. Histopathology of the fish *Corydoras paleatus* contaminated with sublethal levels of organophosphorus in water and food. Ecotoxicol Environ Safe, 2003; 54:119 – 130

- 20- Evans DH, Piermarini PM, Choe KP. The multifunctional fish gill: dominant site of gas exchange, osmoregulation, acid-base regulation, and excretion of nitrogenous waste. *Physiol Rev* 2005; 85: 97-177
- 21- Govindasamy R, Rahuman AA. Histopathological studies and oxidative stress of synthesized silver nanoparticles in Mozambique tilapia (*Oreochromis mossambicus*). *J Environ Sci* 2014; in press.
- 22- Santos DMS, Melo MRS, Mendes DCS, Rocha IKBS, Silva JPL, Cantanhêde SM. et al. Histological Changes in Gills of Two Fish Species as Indicators of Water Quality in Jansen Lagoon (São Luís, Maranhão State, Brazil). *Int J Environ Res Public Health* 2014; 11: 12927-12937
- 23- Oliveira RCA, Fanta E, Turcatti NM, Cardoso RJ, Carvalho CS. Lethal effects of inorganic mercury on cells and tissue of *Trichomycterus brasiliensis* (Pisces, Siluroidei). *Biol Cell* 1996; 20:171-178.
- 24- Mansouri B, Johari SA. Effects of short term exposure to sublethal concentrations of silver nanoparticles on histopathology and ultrastructure of zebrafish (*Danio rerio*) gill. *Iran J Toxicol* 2015; In press.
- 25- Skidmore JF, Tovell PWA. Toxic effect of zinc sulphate on the gill of rainbow trout. *Water Res* 1972; 6: 271-230
- 26- Winkaler EU, Silva AG, Galindo HC, Martinez CBR. Biomarcadores histológicos e fisiológicos para o monitoramento da saúde de peixes de ribeirões de Londrina, Estado do Paraná. *Acta Scient Biol Sci* 2001; 23: 507-514.
- 27- Fracário R, Verani NF, Espíndola ELG, Rocha O, Rigolin-Sá O, Andrade CA. Alterations on growth and gill morphology of *danio rerio* (pisces, ciprinidae) exposed to the toxic sediments. *Brazil Arc Biol Technol* 2003; 46: 685-695.
- 28- Depledge MH. Conceptual paradigms in marine ecotoxicology. In *Proceedings of the 12 TH Baltic Marine Biologists Symposium*; Bjornstad, E., Hagerman, L., Jensen, K., Eds.; Fredensborg, Olsen & Olsen: Helsingor, Denmark, 1992; pp. 47-52

Original paper

Effect of short term exposure to cobalt ion and nanoparticle on gill of zebrafish (*Danio rerio*)

Borhan Mansouri¹, Seyed Ali Johari², Namamali Azadi³

1- Student Research Committee, Kurdistan University of Medical Sciences, Sanandaj, Iran.

E-mail: borhanmansouri@yahoo.com; Mobile: 09305319717

2- Assistant Professors, Department of Fisheries, Faculty of Natural Resources, University of Kurdistan, Sanandaj, Iran.

3- Social Determinants of Health Research Center, Kurdistan University of Medical Sciences, Sanandaj, Iran

Abstract

Background and Aim: The growing use of nanoparticles in different sections caused environmental concerns. Cobalt nanoparticles as nanoparticles that limited information are available about their effects of toxicity on aquatic organisms. Therefore, the aim of this research was the effect of short term exposure to cobalt ion and nanoparticle on gill of zebrafish (*Danio rerio*) under laboratory condition.

Material and Method: In this study, five concentration of Co nanoparticles and Co ions non-lethal were used that the including 1, 10, 32, 100, and 200 mg/l with the control group (no chemical). After 8 days exposure to Co nanoparticles and Co ions, the samples of fish gill were taken. To study classical histology, after preparation of the samples with haematoxylin - eosin staining, the slides were photographed by an optical microscope.

Results: The results of this study showed that the Co nanoparticles and Co ions caused damages such as clubbing the head string, edema, Hyperplasia, fusion, and aneurysms in gills of zebra fish. Also, levels of tissue damages in gill on the both of Co nano- and ions were dose-dependent.

Conclusion: According to findings of this study, levels of damages caused in Co nanoparticles were higher than the Co ions condition. Also, both of Co nano- and ions can cause serious damages in zebra fish gill tissue and therefore should be prevented release of this material to aquatic ecosystems.

Keywords: Nanoparticles, ions, Histopathology, Gill, Nanotoxicology, Zebrafish