مقاله پژوهشی
(Original paper)

بررسی تغییرات هیستوپاتولوژیک ماهی کپور معمولی (*Cyprinus carpio*) در مواجهه با غلظت‌های کشنده سم آبامکتین

سید علی اکبر هدایتی[۱]، حسن رضائی[۲]، فاطمه دارابی تبار[۳*]، تکتم باقری[۴]، فاضل ظهیری[۵]، احمد محمدی یلسوئی[۶]، حسن صحرایی[۵]

۱- استادیار گروه شیلات، دانشکده شیلات و محیط زیست، دانشگاه کشاورزی و منابع طبیعی گرگان، گرگان، ایران.

۲- استادیار گروه محیط زیست، دانشکده شیلات و محیط زیست، دانشگاه کشاورزی و منابع طبیعی گرگان، گرگان، ایران.

۳- دانشجوی دکتری شیلات، دانشکده علوم دریایی و اقیانوسی، دانشگاه علوم و فنون دریایی خرمشهر، خرمشهر، ایران (مولف مسئول). Darabitabar@gmail.com.

۴- کارشناسی ارشد، دانشکده دامپزشکی، دانشگاه شهرکرد، شهرکرد، ایران.

۵- کارشناسی ارشد، دانشکده شیلات و محیط زیست، دانشگاه کشاورزی و منابع طبیعی گرگان، گرگان، ایران.

۶- دانشجوی دکتری شیلات، دانشکده شیلات و محیط زیست، دانشگاه کشاورزی و منابع طبیعی گرگان، گرگان، ایران.

چکیده

زمینه و هدف: هر ساله میزان زیادی ترکیبات فعال دارویی تولید می‌شوند که استفاده از آن‌ها در مقیاس و تنوع بسیار بالا در حال افزایش است. هدف از این مطالعه بررسی اثرات غلظت کشنده حشره‌کش آبامکتین بر بافت‌های کبد و آبشش ماهی کپور معمولی (*Cyprinus carpio*) می‌باشد.

روش بررسی: برای انجام این آزمایش ۱۴۷ قطعه ماهی کپور در نظر گرفته شدند. برای تعیین سمیت آبامکتین از روش استاندارد O.E.C.D راهنمای شماره ۲۰۳ (Static-constant test condition) استفاده شد. در نهایت بر اساس میزان سمیت کشنده، نمونه‌های اصلی بر اساس غلظت سمیت کشنده (LC_{50}) به مدت ۹۶ ساعت در غلظت‌های ۲، ۳، ۶، میلی‌گرم بر لیتر سم آبامکتین قرار گرفتند و نمونه‌های کبد و آبشش از آن‌ها گرفته شد.

یافته‌ها: در این مطالعه، بیشترین آسیب مشاهده شده در بافت آبشش شامل هایپرپلازی تیغه اولیه، چسبندگی تیغه‌های ثانویه، تخریب و خمیدگی لاملاهای ثانویه و در بافت کبد شامل تخریب سلول‌های کبدی، تخریب فضای سینوزوئید و آب‌آوردگی بود.

نتیجه‌گیری: نتایج این تحقیق نشان داد که با افزایش غلظت سم (۶ میلی‌گرم بر لیتر)، آسیب‌های بافتی بیشتری بر کبد و آبشش ماهی کپور معمولی وارد می‌شود. بیشترین عارضه‌های مشاهده شده در بافت آبشش نیز حاکی بر آن بوده است که بافت آبشش ماهی کپور معمولی نسبت به بافت کبد در برابر نفوذ این سم حساسیت بیشتر و مقاومت کمتری دارد.

واژه‌های کلیدی: سم آبامکتین، ماهی کپور معمولی، بافت کبد، بافت آبشش، غلظت‌کشنده.

[Downloaded from zanko.muk.ac.ir on 2025-12-15]

مقدمه

حشره‌کش‌ها به‌طور گسترده‌ای در فعالیت‌های کشاورزی استفاده می‌شوند. اغلب، قسمت عمده‌ای از آن ها وارد اکوسیستم‌های آبی می‌شوند (۱). این آفت-کش‌ها قادرند از طریق پلانکتون‌ها به ماهی‌ها منتقل گردیده و در نهایت به سفره غذایی انسان وارد شوند. موجودات غیرهدف مانند بی‌مهره‌گان آبزی و ماهیان به اثرات نوروتوکسیک حشره‌کش ها که به سطح منابع آبی وارد می شوند، بسیار حساس هستند (۲). هر ساله ترکیبات فعال دارویی تولید می‌شوند که استفاده از آن-ها در مقیاس و تنوع بسیار بالا در حال افزایش است (۳). داروها به طور مداوم در نتیجه فعالیت‌های دامپزشکی در محیط زیست و در محیط آبی پراکنده می‌شوند. که این مسئله باعث نگرانی‌های محیط زیستی شده است. این ترکیب از گروه شیمیایی آورمکتین (Avermectin) و با منشا میکروبی بوده که از تخمیر یک اکتینومیست به‌نام *Strepromyces avermitilis* بدست آمده است. این سم دارای اثر تماسی و گوارشی است که فعالیت سیستمیکی محدودی داشته و قادر است در حشره‌ها نفوذ کند. این ترکیب از لحاظ آفت‌کشی تاثیر آهسته‌ای داشته، اما اثر فلج‌کنندگی آن ها به سرعت بروز می‌کند. آبامکتین محبوبیت نسبی در میان کشاورزان و دامپزشکان نسبت به طیف فعالیت، راحتی و ایمنی گسترده نسبت به حیوانات هدف دارد. در حال حاضر آبامکتین از اجزای فعال حشره‌کش‌ها و محصولات از بین بردن نماتد که مورد استفاده در بین کشاورزان است و جهت پیشگیری از انگل و بیماری‌ها به عنوان دارو در دامپزشکی استفاده می‌شود (۴). این حشره‌کش در آب بسیار نامحلول بوده و با مشارکت در چرخه زندگی موجودات زنده به ویژه در مهره‌داران و ماهی سبب از بین رفتن آن‌ها می‌شود (۴). کپور معمولی از ماهیان گرمابی و با پراکنش فراوان می‌باشد (۵).

به طور کلی سمیت یک آلاینده از طریق آزمایش سنجش زیستی ارزیابی می گردد که به وسیله آن غلظت لازم جهت ایجاد تلفات نیمی از موجودات مورد آزمایش در یک دوره زمانی مشخص (کوتاه و بلند مدت) معلوم می شود. این آزمایش ها شاخه ای از علم سم‌شناسی محیطی بوده و وظایف آن قضاوت درباره توان بالقوه مواد آلاینده و بررسی تاثیرات زیان بخش این مواد بر اکوسیستم‌ها و موجودات زنده در آن می-باشد (۶). ماهیان یکی از مهم‌ترین موجودات آبزی می‌باشند که به علت ارزش اقتصادی و حساسیت در مقابل آلاینده ها از اهمیت خاصی برخوردار هستند و برای آزمایشات سم‌شناسی در بعد وسیعی از آن‌ها استفاده می‌شود (۷). حساسیت گونه‌های مختلف ماهی به مواد سمی متفاوت، متغیر است، از اینرو آزمایشات سم‌شناسی بر روی ماهیان مختلف صورت می گیرد (۳). آلاینده‌های شیمیایی اندام‌های مختلفی از جمله آبشش-ها، کلیه و کبد را تحریک می‌کنند و این بافت‌ها ارائه دهنده یک ابزار مفید جهت سنجش تاثیرات آلاینده-های خارجی هستند (۸ و ۹).

مقایسه تغییرات آسیب شناسی بافت آبشش و کبد ماهی کپور معمولی می‌تواند به عنوان یک نشانگر زیستی مناسب جهت سنجش آلودگی در استخرهای پرورش ماهی و یا محیط های طبیعی مانند رودخانه‌ها به کار رود که با هزینه بسیار کمی می توان آلودگی محیط و همچنین میزان تأثیر آلودگی بر روی ماهیان را مشخص نمود . از میان سایر حشره کش‌های پرکاربرد، آبامکتین به علت مصرف و محبوبیت بالایی که دارد، به عنوان آلاینده مورد آزمایش انتخاب شد. در این تحقیق به بررسی اثرات مخرب این سم بر روی بافت کبد و آبشش ماهی کپور معمولی می‌پردازیم.

[Downloaded from zanko.muk.ac.ir on 2025-12-15]

روش بررسی

در این تحقیق ۱۴۷ قطعه ماهی کپور با میانگین وزنی ۷±۰/۷۸ به مدت دو هفته جهت سازگاری با شرایط محیطی آکواریوم، نگهداری شدند. تعدادی آکواریوم با حجم ۱۰۰ لیتر در سالن آبزی پروری دانشگاه علوم کشاورزی و منابع طبیعی گرگان برای انجام پژوهش در نظر گرفته شد. بعد از ضدعفونی و آماده‌سازی آکواریوم‌ها، آبگیری آن‌ها صورت گرفت. در طول دوره‌ی آزمایش فاکتورهای فیزیکوشیمیایی آب در تمام تیمارها ثابت در نظر گرفته شد. برای این آزمایش ۴ تیمار و سه تکرار و در هر آکواریوم ۷ قطعه ماهی در نظر گرفته شد. از آنجا که اطلاعاتی در مورد بررسی سمیت آبامکتین در این گونه موجود نبود، ابتدا اقدام به انجام آزمایشات مقدماتی در سطح کوچک جهت به دست‌آوردن حدود غلظت کشنده این ماده در هر گونه از ماهیان گردید و سپس بر اساس این اطلاعات غلظت‌های متوالی از آبامکتین برای کپور ماهی در نظر گرفته شد، به طوری که غلظت ایجادکننده ۱۰۰٪ تلفات و غلظت غیرکشنده در بین این غلظت‌ها قرار گیرد. هر یک از غلظت‌های آبامکتین در سه تکرار ایجاد گردید. هر آکواریوم مجهز به سیستم هوادهی بوده و شرایط فیزیکوشیمیایی آب در تمام آکواریوم‌ها مشابه بود. با توجه به روش مورد استفاده (Static-renewal test condition) برای جلوگیری از اثر متابولیت‌ها و مواد آلی دفعی ماهی و نیز نگهداری غلظت آبامکتین در حد غلظت اولیه، آب تمام مخازن روزانه با آب حاوی همان غلظت آبامکتین تعویض می‌گردید. ماهی‌های بی‌حرکت و فاقد حرکت سرپوش آبششی، مرده محسوب شده و از آب خارج می‌گردیدند.

طی دوره تحت تأثیر قرار دادن ماهیان در معرض سم آبامکتین ماهیان توسط محلول بیهوش کننده گل میخک (۲۰۰ میلی‌گرم بر لیتر) به سرعت بیهوش شده و بافت کبد و آبشش آن‌ها برای مطالعات بافت‌شناسی جدا گردید. نمونه‌ها ابتدا به مدت ۲۴ ساعت در محلول بوئن تثبیت شدند. سپس چندین مرتبه با الکل اتانول ۷۰ ٪ مورد شستشو قرار گرفتند. پس از آن توسط الکل ۹۵ و ۱۰۰ و نهایتاً توسط الکل بوتانول آبگیری شدند. پس از قرار دادن نمونه ها در گزیلول به مدت سه ساعت به منظور شفاف سازی، برای پارافینه کردن در پارافین مایع در داخل آون قرار داده شدند و سپس با پارافین قالب گیری شدند. از بافت ها برش‌هایی به ضخامت ۵-۶ µm تهیه شد. پس از نگهداری به مدت ۴۸ ساعت در دمای ۳۷^0 آون به روش استاندارد هماتوکسیلین ائوزین رنگ‌آمیزی صورت گرفت. در نهایت به منظور بررسی عوارض بافتی ناشی از اثر سم و مقایسه بافت های مورد نظر با نمونه های شاهد از میکروسکوپ نوری مجهز به دوربین عکس برداری استفاده گردید (۱۰).

یافته‌ها

ثبت تلفات به صورت روزانه طی مدت ۹۶ ساعت انجام شد و بعد از ثبت تلفات، اقدام به تعیین LC_{10}, LC_{20}, LC_{30}, LC_{40}, LC_{50}, LC_{60}, LC_{70}, LC_{80}, LC_{90}, LC_{95} در ۲۴، ۴۸، ۷۲ و ۹۶ ساعت با استفاده از نرم افزار پروبیت گردید. که در نهایت میزان LC50/96h، ۱/۲۴ میلی‌گرم بر لیتر محاسبه شد.

[Downloaded from zanko.muk.ac.ir on 2025-12-15]

جدول ۱: میزان مرگ و میر در تست سمیت حاد (LC_{50} 96h) (تعداد در هر تیمار=۲۱ عدد)

غلظت (mg/l)	۲۴ ساعت	۴۸ ساعت	۷۲ ساعت	۹۶ ساعت
شاهد	۰	۰	۰	۰
۱	۰	۰	۸	۱۲
۲	۲	۹	۱۵	۱۶
۳	۷	۱۱	۱۷	۲۰
۶	۹	۱۳	۱۵	۲۱
۱۲	۱۵	۱۷	۲۱	۲۱
۱۵	۱۷	۱۸	۲۱	۲۱

جدول ۲: غلظت کشنده (LC_{10-95}) با حدود اطمینان ۹۵ ٪ در طی زمان ۲٤ ساعت

LC	غلظت کشنده	حدود اطمینان ٪۹۵	
		حد پایین	حد بالا
LC10	۱/۳۰۳	–	۴/۱۷۸
LC20	۳/۸۲۵	–	۶/۴۴۹
LC30	۵/۶۴۵	۲/۲۴۷	۸/۴۴۷
LC40	۷/۱۹۹	۴/۳۶۰	۱۰/۵۲۳
LC50	۸/۶۵۲	۶/۰۱۷	۱۲/۷۷۹
LC60	۱۰/۱۰۵	۷/۴۳۹	۱۵/۲۷۱
LC70	۱۱/۶۵۹	۸/۷۹۰	۱۸/۱۰۷
LC80	۱۳/۴۷۸	۱۰/۲۴۱	۲۱/۵۵۸
LC90	۱۶/۰۰۱	۱۲/۱۲۵	۲۶/۴۷۰
LC95	۱۸/۰۸۴	۱۳/۶۲۰	۳۰/۵۸۸

[Downloaded from zanko.muk.ac.ir on 2025-12-15]

جدول ۳: غلظت کشنده (LC_{10-95}) با حدود اطمینان ۹۵ ٪ در طی زمان ٤٨ ساعت

LC	غلظت کشنده	حدود اطمینان ۹۵٪	
		حد پایین	حد بالا
LC10	–	–	۲/۳۸۸
LC20	۰/۷۹۵	–	۴/۵۸۹
LC30	۲/۷۸۰	–	۶/۷۴۵
LC40	۴/۴۷۶	–	۹/۵۸۸
LC50	۶/۰۶۱	۱/۱۷۴	۱۳/۷۵۳
LC60	۷/۶۴۷	۳/۷۱۳	۱۹/۳۲۹
LC70	۹/۳۴۳	۵/۵۶۲	۲۶/۱۶۱
LC80	۱۱/۳۲۸	۷/۲۲۹	۳۴/۶۵۴
LC90	۱۴/۰۸۱	۹/۱۷۹	۴۶/۷۹۵
LC95	۱۶/۳۵۴	۱۰/۶۵۰	۵۶/۹۶۰

جدول ٤: غلظت کشنده (LC_{10-95}) با حدود اطمینان ۹۵ ٪ در طی زمان ۷۲ ساعت

LC	غلظت کشنده	حدود اطمینان ۹۵٪	
		حد پایین	حد بالا
LC10	–	–	۰/۸۰۱
LC20	۰/۱۲۳	–	۱/۴۵۰
LC30	۰/۷۶۸	–	۲/۰۳۶
LC40	۱/۳۱۹	–	۲/۷۴۹
LC50	۱/۸۳۴	–	۳/۸۴۹
LC60	۲/۳۴۹	۰/۷۵۳	۵/۶۳۷
LC70	۲/۹۰۰	۱/۶۰۵	۸/۱۵۷
LC80	۳/۵۴۵	۲/۲۵۳	۱۱/۴۵۴
LC90	۴/۴۴۰	۲/۹۳۳	۱۶/۲۴۶
LC95	۵/۱۷۹	۳/۴۲۲	۲۰/۲۷۷

[Downloaded from zanko.muk.ac.ir on 2025-12-15]

جدول ۵: غلظت کشنده (LC_{10-95}) با حدود اطمینان ۹۵ ٪ در طی زمان ۹۶ ساعت

LC	غلظت کشنده	حدود اطمینان ۹۵٪	
		حد پایین	حد بالا
LC10	۰/۰۸۶	–	۰/۵۱۴
LC20	۰/۴۸۳	–	۰/۸۴۱
LC30	۰/۷۶۹	۰/۲۸۰	۱/۰۹۲
LC40	۱/۰۱۴	۰/۶۰۷	۱/۳۲۳
LC50	**۱/۲۴۳**	۰/۸۹۳	۱/۵۵۹
LC60	۱/۴۷۲	۱/۱۵۵	۱/۸۲۰
LC70	۱/۷۱۶	۱/۴۰۷	۲/۱۲۷
LC80	۲/۰۰۳	۱/۶۷۵	۲/۵۱۳
LC90	۲/۴۰۰	۲/۰۱۵	۳/۰۸۰
LC95	۲/۷۲۸	۲/۲۸۱	۳/۵۶۴

تغییرات بافت‌شناسی در نمونه‌های قرار گرفته در معرض سم آبامکتین مشهود بود در حالیکه هیچ تغییر قابل تشخیصی در آبشش ماهیان گروه شاهد مشاهده نشد و سلول‌های اپیتلیال و لاملاهای ثانویه و اولیه بافت آبشش تغییراتی را نشان ندادند و دارای حالت نرمال بودند.

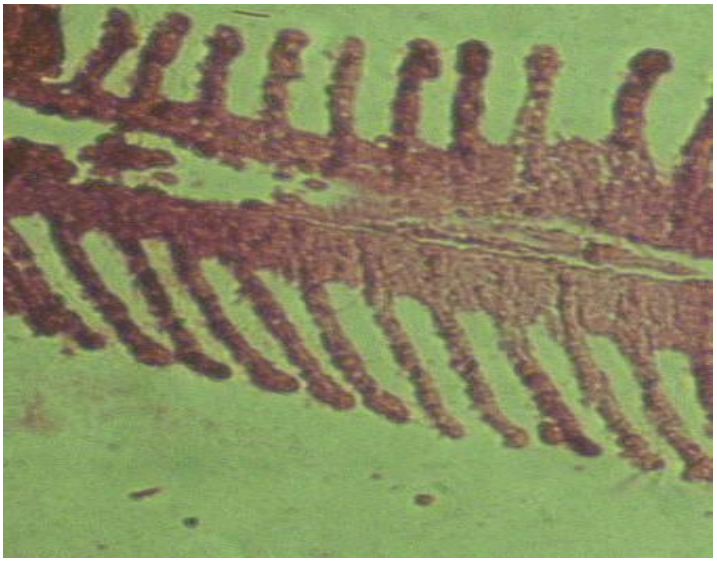

شکل ۱: بافت آبشش نمونه شاهد ماهی کپور معمولی با بزرگنمایی ۱۰۰ برابر

[Downloaded from zanko.muk.ac.ir on 2025-12-15]

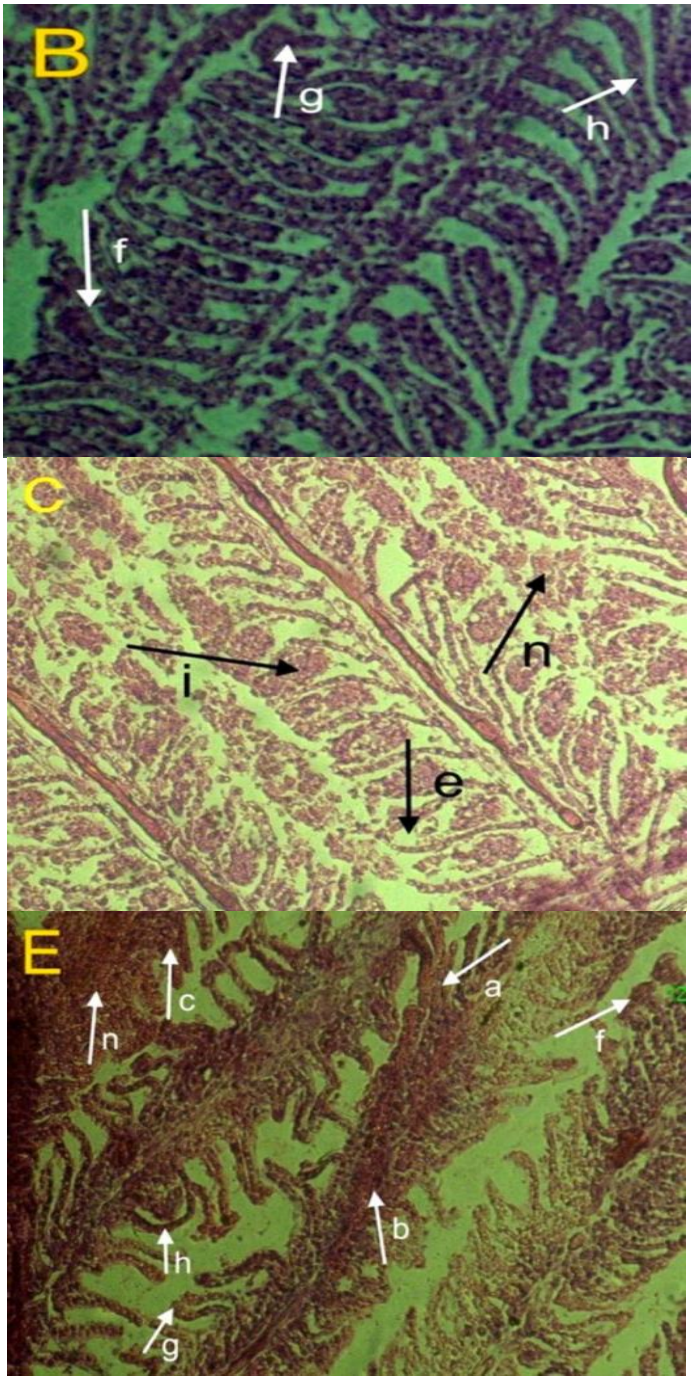

شکل ۲- عوارض بافت آبشش ماهی کپور معمولی در غلظت‌های مختلف سم آبامکتین با بزرگنمایی ۱۰۰ برابر
B= ۲ میلی‌گرم بر لیتر، C= ۳ میلی‌گرم بر لیتر، E= ٦ میلی‌گرم بر لیتر
چماقی شدن تیغه‌های ثانویه (f)، هایپرپلازی تیغه‌های نانویه (g)، خمیدگی تیغه ثانویه (h)، تورم رگی (i)، ، نکروز (n)، تخریب لاملاهای ثانویه (e)، چسبندگی لاملای ثانویه (a)، خونریزی (b)، ضخیم شدن لاملاهای ثانویه (c)، چماقی شدن تیغه‌های ثانویه (f)، هایپرپلازی تیغه‌های نانویه (g)، خمیدگی تیغه ثانویه (h)، نکروز (n)

[Downloaded from zanko.muk.ac.ir on 2025-12-15]

جدول ٦: تعیین عارضه‌های بافت آبشش در مواجهه با غلظت‌های کشنده آبامکتین

عارضه‌های آبشش	۰	۲ میلی‌گرم بر لیتر	۳ میلی‌گرم بر لیتر	۶ میلی‌گرم بر لیتر
هایپرپلازی تیغه ثانویه	–	++	+++	++++
هایپرپلازی تیغه اولیه	–	+++	+++	++++
ادم	–	++	++++	++++
خونریزی	–	++	++++	++++
نکروز	–	++	+++	++++
چسبندگی تیغه‌های ثانویه	–	+++	++	++++
چماقی شدن تیغه ثانویه	–	++	+++	+++
تخریب لاملاهای ثانویه	–	+++	++++	++++
ضخیم شدن تیغه ثانویه	–	++	+	++
تورم رگی				
خمیدگی تیغه ثانویه	–	+	+++	++++
	–	+++	++	++++

عدم مشاهده عارضه(–)، ۱ تا ۳ عارضه مشاهده شده (+)، ۳ تا ۵ عارضه مشاهده شده (++)، ۵ تا ۱۱ عارضه مشاهده شده (+++)، و بیشتر از ۱۱ (++++).

عارضه ادم در تمام غلظت‌های کشنده آبامکتین مشاهده شد ولی در غلظت ۶ میلی‌گرم بر لیتر با اثر تخریب بیشتری بروز کرد. اتصال تیغه‌های ثانویه‌ی مجاور، پس از هیپرپلازی، بیشترین عارضه‌ی مشاهده شده بود. که در غلظت ۲ میلی‌گرم بر لیتر سم آبامکتین، کمترین اثر تخریب ولی در غلظت ۶ میلی-گرم بر لیتر بیشترین اثر تخریب را نشان داد.

تغییرات آبشش ماهیان قرار گرفته در معرض غلظت کشنده ۲ میلی‌گرم بر لیتر آبامکتین پس از گذشت ۹۶ ساعت شامل هایپرپلازی تیغه ثانویه، هایپرپلازی تیغه اولیه، ادم، خونریزی، نکروز، چسبندگی تیغه‌های ثانویه، چماقی شدن تیغه ثانویه، تخریب لاملاهای ثانویه، ضخیم شدن تیغه ثانویه، تورم رگی، خمیدگی تیغه ثانویه بود که بیشترین عارضه‌های مشاهده شد در این غلظت شامل هایپرپلازی تیغه اولیه، چسبندگی تیغه‌های ثانویه، تخریب و خمیدگی لاملاهای ثانویه بود. ولی بیشترین و وسیع‌ترین تخریب بافت آبشش متعلق به غلظت ۶ میلی‌گرم بر لیتر بود. که بیشترین عارضه‌های مشاهده شده شامل خونریزی، تخریب لاملاهای ثانویه، نکروز، تورم رگی، هایپرپلازی تیغه-های اولیه و ثانویه، چسبندگی و خمیدگی تیغه‌های ثانویه بود.

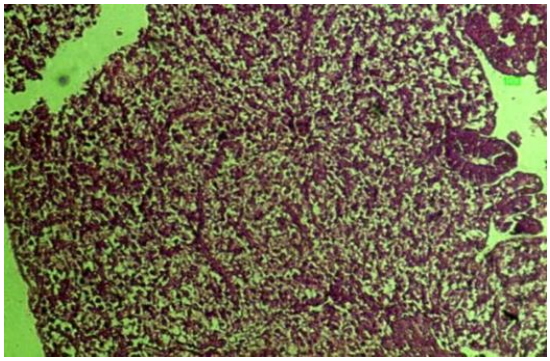

شکل ۳- بافت کبد نمونه شاهد ماهی کپور معمولی با بزرگنمایی ۱۰۰ برابر

[Downloaded from zanko.muk.ac.ir on 2025-12-15]

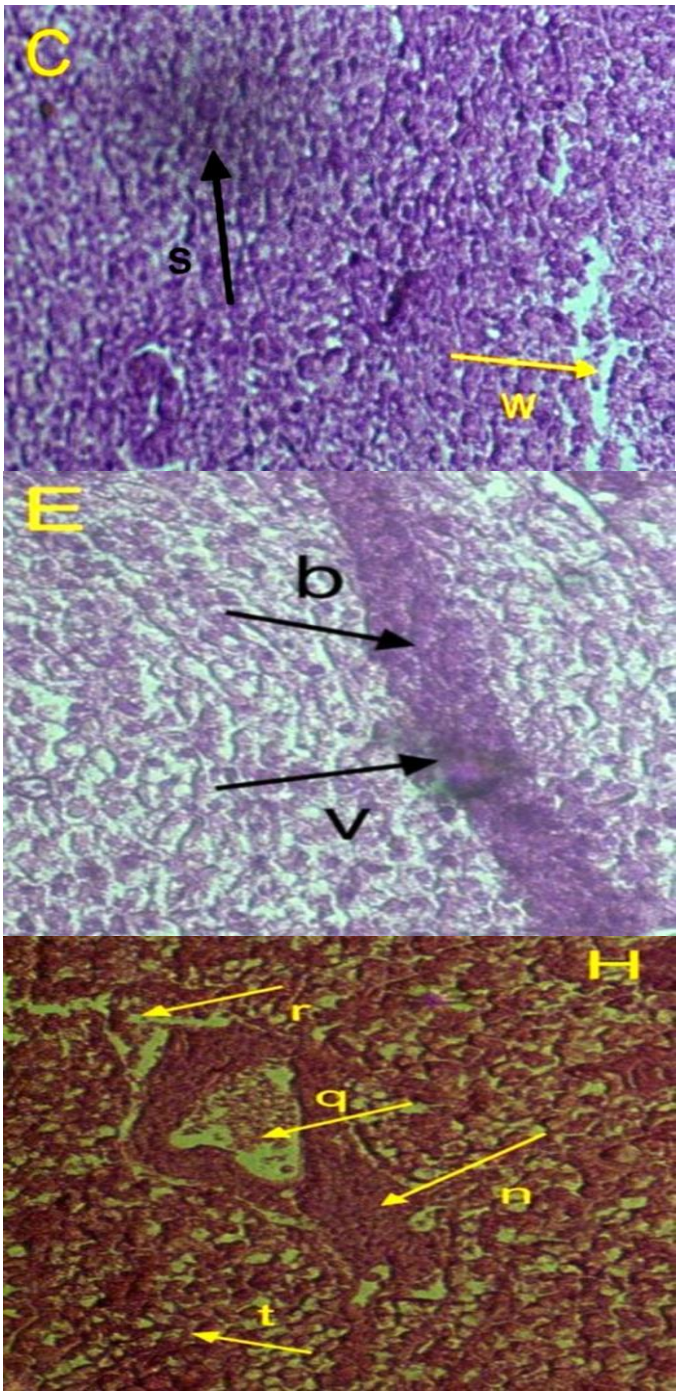

شکل ٤: عوارض بافت کبد ماهی کپور معمولی در غلظت‌های مختلف سم آبامکتین با بزرگنمایی ۲۰۰ برابر
C= ۲ میلی‌گرم بر لیتر، E= ۳ میلی‌گرم بر لیتر، H= ٦ میلی‌گرم بر لیتر
سیروز کبدی (s)، تخریب فضای سینوزوئید (w)، خونریزی (b)، رکود صفرا (v)، نکروز (n)، آب‌آوردگی (q)، تخریب سلول‌های کبدی (r)، کاریولیز هسته (t)

[Downloaded from zanko.muk.ac.ir on 2025-12-15]

جدول ۷: تعیین عارضه‌های بافت کبد در مواجهه با غلظت‌های کشنده آبامکتین

عارضه‌های کبد	۰	۲ میلی‌گرم بر لیتر	۳ میلی‌گرم بر لیتر	۶ میلی‌گرم بر لیتر
تخریب سلول‌های کبدی	–	++	++++	++++
رکود صفراوی	–	–	+++	++
تخریب فضای سینوزوئیدی	–	++	+++	++++
سیروز کبدی	–	+	–	–
آب آوردگی	–	++	+++	++++
خونریزی	–	++	+++	++++
کاریولیز هسته	–	++	+++	++++
نکروز	–	++	++++	++++

عدم مشاهده عارضه(–)، ۱ تا ۳ عارضه مشاهده شده (+)، ۳ تا ۵ عارضه مشاهده شده (++)، ۵ تا ۱۱ عارضه مشاهده شده (+++)، و بیشتر از ۱۱ (++++).

عارضه نکروز در غلظت‌های، ۳ میلی‌گرم بر لیتر و ۶ میلی‌گرم بر لیتر با اثر تخریبی گسترده‌ای بروز کرد. ولی در غلظت ۲ میلی‌گرم بر لیتر با اثر تخریب کمتری بروز نمود. سیروز کبدی، این عارضه تنها در غلظت ۲ میلی‌گرم بر لیتر سم آبامکتین مشاهده شد. بیشترین و وسیعترین عارضه‌های مشاهده شده در بافت کبد شامل: تخریب سلول‌های کبدی، تخریب فضای سینوزوئید، آب‌آوردگی، خونریزی، کاریولیز هسته، نکروز بود. که این عارضه‌ها در غلظت ۲ میلی‌گرم بر لیتر سم آبامکتین، با شدت کمتری بروز نمود. عارضه سیروز کبدی تنها در غلظت ۲ میلی‌گرم بر لیتر مشاهده شد و بیشترین تخریب رکود صفراوی در غلظت ۳ میلی‌گرم بر لیتر مشاهده شد در حالیکه در غلظت ۲ میلی‌گرم بر لیتر عارضه‌ای از رکود صفراوی مشاهده نشد.

بحث و نتیجه گیری

مطالعات آسیب‌شناسی بافتی به عنوان ابزاری حساس برای تشخیص اثرات مستقیم مواد شیمیایی بر اندام‌های هدف ماهیان در شرایط آزمایشگاهی محسوب می‌شود (۱۱). به طور کلی آبشش ماهیان به عنوان شاخص کارآمدی از کیفیت آب در نظر گرفته می‌شود؛ چراکه علاوه بر وسیع بودن سطح، آبشش‌ها عملکردهای مختلفی دارند که شامل تنفس، تنظیم اسمزی، دفع مواد زائد نیتروژندار و تعادل اسید و باز می‌باشد (۱۲). بنابراین اختلال عملکرد آبششی ناشی از آلاینده‌ها به طور قابل توجهی به بهداشت و سلامت ماهی مرتبط می‌شود و آبشش ماهی به عنوان مهمترین شاخص سطوح آلودگی آب در نظر گرفته می‌شود (۱۲). در این مطالعه هایپرپلازی تیغه ثانویه، هایپرپلازی تیغه اولیه، ادم، خونریزی، نکروز، چسبندگی تیغه‌های ثانویه، چماقی شدن تیغه ثانویه، تخریب لاملاهای ثانویه، ضخیم شدن تیغه ثانویه، تورم رگی، خمیدگی تیغه ثانویه در آبشش ماهیان پس از قرار گرفتن در معرض آبامکتین مشاهده شد.

چندین مطالعه دیگر، اثرات مشابهی از آفت‌کش‌ها را در آبشش ماهی نشان دادند. Caliskan و همکاران در سال 2003 بلند شدن لایه اپیتلیال لاملای آبشش، هایپرپلازی، کوتاه شدن تیغه‌های ثانویه و نکروز در آبشش ماهی *Lebistes reticulates* قرار گرفته در معرض سایپرمترین را گزارش کردند. بسیاری از محققان تغییرات بافت شناسی در آبشش گونه‌های مختلف ماهی را که در معرض آفت‌کش‌های

[Downloaded from zanko.muk.ac.ir on 2025-12-15]

پایروتروییید قرار گرفته بودند گزارش کرده‌اند. Cengiz در سال ۲۰۰۶ با بررسی اثرات بافت‌شناسی دلتامترین بر آبشش کپور معمولی پس از قرار گرفتن در معرض غلظت حاد ۰/۰۲۹ و ۰/۰۴۱ µg/l، پوسته پوسته شدن، نکروز، تورم رگی تیغه‌های ثانویه، بلند شدن اپیتلیوم لاملار، هایپرپلازی اپیتلیال را مشاهده کرد (۱۳ و ۱۴). در مطالعه‌ای که هدایتی و همکاران بر روی تعیین سمیت کشنده آبامکتین بر روی کپور انجام دادند نتایج نشان داد که LC50 ۹۶ ساعت بر روی ماهی کپور برابر با ۱/۲۴۳ میلی‌گرم بر لیتر می‌باشد (۱۵). در مطالعه‌ای که Sheeba Jasmine و همکاران بر روی سمیت کشنده آبامکتین بر روی کپورمعمولی و تیلاپیا، نتایج نشان داد LC50 ۹۶ ساعت بر روی ماهی کپور و تیلاپیا برابر با ۰/۴۷۵ و ۶/۹۲۸ میلی‌گرم بر لیتر می‌باشد (۱۶).

در مطالعه حاضر معمول‌ترین تغییرات در تمام غلظت‌های آبامکتین هایپرپلازی سلول‌های رأسی لاملای ثانیه، نکروز، خونریزی، هایپرپلازی سلول‌های موکوسی در لاملای اولیه و تخریب لاملاهای ثانویه بود. محققان در گذشته معمولاً ضایعات آبششی را در دو گروه تقسیم‌بندی کرده‌اند: ۱- اثرات آسیب مستقیم مواد محرک و ۲- پاسخ دفاعی ماهی. نکروز آبششی و پوسته‌ریزی اپیتلیوم آبشش پاسخ‌های مستقیم ناشی از عمل سموم است. پاسخ دفاعی بالا رفتن اپیتلیوم و فیوژن لاملاست (۱۷). هایپرپلازی افزایشی غیرطبیعی در تعداد سلول‌های اپی‌تلیوم آبشش است. این عارضه بر تبادل گاز و تنفس تأثیر گذاشته و در حالات شدیدتر می تواند ، منجر به اتصال تیغه های مجاور به یکدیگر و جلوگیری از تبادل گاز شود. در واقع هایپرپلازی به عنوان یک مکانیسم دفاعی منجر به کاهش سطح تنفسی و افزایش فاصله سطح انتشار سم در خون می‌شود (۱۷). این مطالعه همچنین نشان داد که با افزایش غلظت و زمان آزمایش، پرخونی در سطح وسیع‌تری از تیغه‌های آبششی رخ داده است. به طور کلی می‌توان نتیجه گرفت که با افزایش زمان قرار گرفتن در معرض آلاینده آسیب‌های وارده شدیدتری قابل مشاهده است.

با توجه به میزان LC50/96h به دست آمده در این آزمایش (۱/۲۴۳ mg/l) و مقایسه آن با جدول طبقه-بندی سمیت سموم بر روی ماهی، سم آبامکتین برای ماهی کپور معمولی جز سموم با سمیت متوسط طبقه-بندی می‌شود (۱۸). سم آبامکتین بر روی اندام‌های حیاتی آبشش و کبد عوارضی نظیر خونریزی، تورم، تخریب و نکروز ایجاد نمود که بعضی از این عوارض مثل تورم و آب‌آوردگی، پاسخ آماسی بافت به ماده محرک و بعضی دیگر از جمله دژنرسانس و نکروز، تخریب بافتی است که در پی تاثیر سم بر روی سلول-های اندام‌های فوق الذکر به وجود می آید. نکروز کبدی و کلیوی از آسیب‌هایی است که توسط Urdaneta و همکاران در سال 1987 در ماهیان پرورشی پس از استفاده از سم آندوسولفان و آلدرین و توسط Sharif Poor و همکاران در سال 2004 در بچه فیل ماهی پس از استفاده از سم آندوسولفان گزارش شده است (۶ و ۱۹).

در مطالعه‌ای Shamlufar و همکاران در سال ۲۰۰۹ به منظور تعیین LC_{50} و بررسی میزان ضایعات بافتی ناشی از سم سوین در بچه ماهیان کپور (*Cyprinus carpio*) انجام شد، میزان LC_{50} ۹۶ ساعته این سم برای گونه کپور ۱۴/۱۸۷ mg/l به دست آمد. به منظور انجام مطالعات بافت شناسی، نمونه‌برداری‌ها از بافتهای کبد، کلیه، آبشش و روده در دو گروه شاهد و در معرض سم انجام شد که آسیبهایی از قبیل پرخونی، التهاب، ادم و هیپرتروفی در بافت آبشش و پرخونی، ادم و التهاب در بافت روده و کبد مشاهده شد، در بافت کلیه

[Downloaded from zanko.muk.ac.ir on 2025-12-15]

علاوه بر ضایعات مذکور نکروز بافت کلیوی و اتساع فضای بومن نیز مشاهده شد (۲۰). در این مطالعه نتایج نشان داد که اثرات بافت‌شناسی در بافت کبد و آبشش با افزایش غلظت میزان تخریب در بافت کبد و آبشش افزایش پیدا می‌کند. تغییرات بافت‌شناسی مشاهده شده در بافت‌های ماهی کپور معمولی در تحقیق حاضر نشان می‌دهد که غلظت‌های کشنده تغییرات متوسط تا شدید در بافت‌های کبد و آبشش که اندام‌های مهم برای عملکردهای حیاتی مثل تولیدمثل، سم‌زدایی، تنفس، تنظیم اسمزی، تعادل اسید و بازی و دفع و... می‌باشند، را ایجاد می‌کند. خونریزی، آتروفی و نکروز که بعضی از این عوارض مثل ادم و آب آوردگی، پاسخ آماس بافت به ماده محرک و بعضی دیگر از جمله آتروفی و نکروز، تخریب بافتی است که در پی تاثیر سم بر روی سلول‌های فوق‌الذکر به وجود می‌آید. در این آزمایش در نمونه‌های شاهد تغییرات بافتی دیده نشد و سلول-های هپاتوسیت به شکل نرمال بودند که پس از اضافه کردن سم آبامکتین در بافت کبد گروه تیمار در مقایسه با گروه شاهد تغییرات پاتولوژیکی دیده شد که این تغییرات در طی زمان ۹۶ ساعت در مواجهه با سم افزایش پیدا کرد که این عوارض را می‌توان به اثرات آلاینده نسبت داد. به طور کلی عمده‌ترین تغییراتی که در بافت کبد ماهیانی که در مواجهه با سم آبامکتین قرار گرفتند شامل: تخریب سلول‌های کبدی، رکود صفراوی، تخریب فضای سینوزوئیدی، سیروز کبدی، آب آوردگی، خونریزی، کاریولیز هسته، نکروز مشاهده شد.

کبد نقش کلیدی در متابولیسم و تغییر شکل بیوشیمیایی آلاینده‌های زیست محیطی طی فرایند سمزدایی دارد. آلاینده‌ها بر عملکرد و ظرفیت متابولیکی مشخص کبد تاثیر می‌گذارند (۲۱). این تجمع صفرا آسیب احتمالی به متابولیسم کبدی را نشان می‌دهد (۲۲). به طور کلی، افزایش تراکم توده‌های ملانوماکروفاژ به ضایعات مهم کبدی مانند فرایندهای تخریبی و نکروزی مربوط است (۲۳). به نظر می‌رسد بروز این تغییرات در بافت آبشش در مرحله اول به عنوان یک مکانیسم دفاعی برای ممانعت از ورود ماده آلاینده به درون بدن باشد. تغییرات گسترده در اپیتلیوم تیغه‌های ثانویه ممکن است ضخامت اپیتلیوم را افزایش داده و درنهایت منجر به کاهش ورود نرخ آلاینده به گردش خون شود و یا آن را با تاخیر مواجه کند (۲۴). بنابراین به نظر می‌رسد تغییرات هیستوپاتولوژیک ایجاد شده در کبد و آبشش ماهی کپور معمولی پس از مواجهه با سم آبامکتین نوعی پاسخ فیزیولوزیک باشد که جاندار برای ممانعت از ورود این مواد به بدن خود و جلوگیری از آسیب‌های بیشتر ایجاد کرده است.

تغییرات بافت‌شناسی بافت آبشش و کبد مشاهده شده در این آزمایش و یافته‌های مطالعات قبلی، ممکن است به مشکلات فیزیولوژیکی شدیدی منجر شود که در نهایت منجر به مرگ ماهی شود. این مطالعه نشان داد که آبامکتین برای ماهی سمی است و باعث اثرات مخربی بر بافت کبد و آبشش ماهی کپور معمولی می-شود. و نتایج این مطالعه نشان داد که با افزایش غلظت سم آبامکتین (۶ میلی‌گرم بر لیتر)، حساسیت ماهی به سم بیشتر شده و اثر تخریب آن نیز وسیع‌تر صورت گرفته است. بیشترین عارضه‌های مشاهده شده در بافت آبشش نیز حاکی بر این موضوع است که بافت آبشش ماهی کپور معمولی نسبت به بافت کبد در برابر نفوذ این سم حساسیت بیشتر و مقاومت کمتری دارد. این بررسی نشان داد که غلظت‌های کشنده سم آبامکتین می‌تواند باعث مسمومیت و در نهایت منجر به مرگ ماهی شود. بنابراین هم‌جواری رودخانه‌ها و آب‌های محل زندگی این ماهیان با مزارع کشاورزی و دامپروری‌ها و استفاده بیش از حد از سم آبامکتین می-

[Downloaded from zanko.muk.ac.ir on 2025-12-15]

تواند آسیب‌های شدیدی به مولدین و نوزادان این ماهی کپور معمولی وارد کرده و در نتیجه بر میزان تولید و رشد آن‌ها اثر منفی و نامطلوب بگذارد.

تشکر و قدردانی

از اساتید و همکاران محترم دانشکده شیلات و محیط-زیست دانشگاه کشاورزی و منابع طبیعی گرگان، و تمام کسانی که ما را در انجام این تحقیق یاری نمودند کمال تشکر را داریم.

منابع:

1. Das BK, Mukherjee SC. Toxicity of cypermethrin in *Labeo rohita* fingerlings: biochemical, Enzymatic and hematological consequences. Comp. Biochem. Physiol. C, Pharmacol. Toxicol. Endocrinol. 2003; 134(1): 109-121.
2. Philip GH, Reddy PM, Sridevi G. Cypermethrin-induced in vivo alterations in the carbohydrate-matabolism of freshwater fish, *Labeo rohita*. Ecotoxicol. Environ. Saf. 1995; 31(2): 173-178.
3. Finney DJ. Prohibit analysis; a statistical treatment of the sigmoid response curve. 3rd ed. London: Cambridge at the University Pres; 1971. 333.
4. Nazifi S, Firoozbakhsh F, Bolouki M. Evaluation of serum biochemichal parameters in experimental intoxication with trichlorofon in silver carp (Hypophthalmichthys molitrix Valencrennes). Journal of the Faculty of Veterinary Medicine, University of Tehran. 2000; 55(2): 55-60.
5. Welcomme RL. The conservation and environmental management of fisheries in inland and coastal waters. Nethe Jour Zool. 1992; 42(2): 176 – 189.
6. Sharif Poor AS, Soltani M. Determine LC50 and lesions caused by endosulfan poisoning in children Beluga *Huso huso*. ISFJ. 2004; 12(4): 84-69.
7. Piri Zirkoohi M, Ordog V. Effect of some pesticides commonly used in Agriculture on Aquatic food chain. Academy of agricultural sciences Budapest. Hungary, 1997: 1-31.
8. Bernet D, Schmidt H, Meier W, Burkhardt-Hol P, Wahli T. Histopathology in fish proposal for a protocol to assess aquatic pollution. J Fish Dis. 1999; 22(1): 25–34.
9. Dezfuli BS, Simoni E, Giari L, Manera M. Effects of experimental terbuthylazine exposure on the cells of *Dicentrarchus labrax* (L). Chemosphere. 2006; 64(10): 1684–1694.
10. Martoja R, Martoja–Pierson M. Initiation Aux Techniques de l histology animale. 1rd ed. Paris: Masson et Cie; 1967. 345.
11. Schwaiger J, Fent K, Stecher H, Ferling H, Negele RD. Effects of sublethal concentrations of triphenyltinacetate on rainbow trout (*Oncorhynchus mykiss*). Arch. Environ. Contam. Toxicol. 1996; 30(3): 327-334.
12. Alazemi BM, Lewis JW, Andrews EB. Gill damage in the freshwater fish *Gnathonemus petersii* (*Mormyridae*) exposed to selected pollutants: an ultrastructural study. Environ. Technol. 1996; 17 (3): 225–238.
13. Çaliskan M, Erkmen B, Yerli SV. The effects of zeta cypermethrin on the gills of common guppy *Lebistes reticulatus*. Environ. Toxicol. Pharmacol. 2003; 14(3): 117-120.
14. Cengiz EI. Gill and kidney histopathology in the freshwater fish *Cyprinus carpio* after acute exposure to deltamethrin. Environ. Toxicol. Pharmacol. 2006; 22(2): 200-204.
15. Hedayati A, Tarkhani, R. Hematological and gill histopathological changes in iridescent shark, Pangasius hypophthalmus (Sauvage, 1878) exposed to sublethal diazinon and deltamethrin concentrations. Fish Physiol Biochem. 2014; 40(3): 715-720.
16. Sheeba Jasmin R, Kuttalam S, Stanley J. Acute toxicity of Abamectin to fishes, Cyprinus carpio Linnaeus and Tilapia mosambica (Peters). Asian J. of Bio Sci. 2008; 3(1): 127-129.

[Downloaded from zanko.muk.ac.ir on 2025-12-15]

17. Cengiz EI, Unlu E. Sublethal effects of commercial deltamethrin on the structure of the gill, liver and gut tissues of mosquitofish *Gambusia affinis* a microscopic study. Environ. Toxicol. Pharmacol. 2006; 21(3): 246-253.
18. Zucker E. Hazard Evaluation Division - Standard Evaluation Procedure - Acute Toxicity Test for Freshwater Fish. EPA-540/9/85-006. Washington, D.C.: U.S. Environmental Protection Agency, Office of Pesticide Programs; 1985. 1-14.
19. Urdaneta H, Camacho C, Quinones G. A malignant lymphoma in "bagre pintado" (Pimelodus clarias coprophagus Schultz, 1944) from Zulia State, Venezuela. Acta Cient Venez. 1987; 38(2): 279-81.
20. Shamlufar M, Haji Moradlu ASA. Determine LC50 and waste caused by the pesticide Sevin in Children carp (*Cyprinus carpio*). ISFJ. 2009; 2(3):1-9.
21. Mohamed FAS. Histopathological Studies on *Tilapia zillii* and *Solea vulgaris* from Lake Qarun, egypt. World J. Fish & Marine Sci. 2009; 1(1): 29-39.
22. Fanta E, Rios FS, Romao S, Vianna ACC, Freiberger S. Histopathology of the fish *Corydoras paleatus* contaminated with sublethal levels of organophosphorus in water and food. Ecotoxicol. Environ. Saf. 2003; 54(2): 119-30.
23. Pacheco M, Santos MA. Biotransformation, genotoxic and histopathological effects of environmental contaminants in European eel, *Anguilla anguilla* L. Ecotoxicol. Environ. Saf. 2002; 53(3): 331-47.
24. Roberts RJ. Fish pathology. 2rd ed. London: Balliere Tindall; 1989. 21.

[Downloaded from zanko.muk.ac.ir on 2025-12-15]

Original paper

Evaluation of histopathology changes of common carp (*Cyprinus carpio*) in the face of the deadly toxin concentrations Abamectin

Seyyed Aliakbar Hedayati[1], Hassan Rezaei [2], Fatemeh Darabitabar*[3], Taktom Bagheri[4], Fazel Zahiri[5], Ahmad Mohammadi Yalsuei[6], Hasan sahraei[5]

1-Assistant Professor, Department of Fisheries, Faculty of Fisheries and Environmental Sciences, Gorgan University of Agricultural Sciences and Natural Resources, Gorgan, Iran.

2- Assistant Professor, Department of Environment, Faculty of Fisheries and Environmental Sciences, Gorgan University of Agricultural Sciences and Natural Resources, Gorgan, Iran.

3- PhD student, Faculty of Marine Science and Ocean, Khorramshahr University of Marine Science and Technology, Khorramshahr, Iran

*Corresponding author: E-mail Darabitabar@gmail.com.

4. Masters, School of Veterinary Medicine, University of Shahrekord, Iran.

6- PhD student, Department of Fisheries, Faculty of Fisheries and Environmental Sciences, Gorgan University of Agricultural Sciences and Natural Resources, Gorgan, Iran.

5-Master of Fisheries, Department of Fisheries, Faculty of Fisheries and Environmental Sciences, Gorgan University of Agricultural Sciences and Natural Resources, Gorgan, Iran.

Abstract

Backgrounds and Aim: Active pharmaceutical ingredients are produced each year that their use is growing at a very high scale and diversity. The aim of this study was to evaluate the lethal effects of agricultural poison Abamectin on the liver and gills tissue of common carp (*Cyprinus carpio*).

Material and Methods: To perform this study, 147 carp were kept for two weeks to adjust to aquarium environment. For determining the toxicity of Abamectin, Guide Number 203 (Static-constant test condition) of OECD standard method was used. Finally based on toxicity of lethal concentration (LC_{50}), the samples have been exposed to Abamectin with concentration of 2, 3, and 6 ppm for 96 hours and then liver and gill samples have been taken from them.

Results: In this study, the most damages observed in gill tissue were primary blade hyperplasia, secondary blades attachment, destruction and curvature of secondary lamellas, and in liver tissue were, liver cells destruction, sinusoidal space destruction and ascites.

Conclusions: The results showed that with the increase of poison concentration (6ppm), more damages will be made in the liver and gill of common carp. This study showed that the lethal concentrations of Abamectin can cause toxicity and eventually led to the death of the fish.

Keywords: Pesticides Abamectin, Common Carp, Liver, Gill, Lethal Concentration.

[Downloaded from zanko.muk.ac.ir on 2025-12-15]