

تغییرات آسیب شناسی بافتی ناشی از نانوذرات نقره کلونیدی بر آبشش ماهی دانیو گورخری (*Danio rerio*)

برهان منصوری^۱، سید علی جوهری^۲

۱- دانشجوی دکتری سم شناسی، مرکز تحقیقات بهداشت محیط، دانشگاه علوم پزشکی کردستان، سنندج

۲- کمیته تحقیقات دانشجویی، دانشگاه علوم پزشکی کردستان، سنندج

ایمیل: borhanmansouri@yahoo.com - شماره موبایل: ۰۹۳۰۵۳۱۹۷۱۷

۳- استادیار گروه شیلات، دانشکده منابع طبیعی، دانشگاه کردستان، سنندج، ایران

چکیده

زمینه و هدف: در عصر حاضر، به دلیل کاربردهای گسترده نانوذرات نقره، ورود آن‌ها به محیط زیست افزایش یافته است. در این راستا، ورود این نانو مواد به محیط زیست قابلیت تاثیر بر موجودات زنده از جمله ماهی‌ها را خواهد داشت. از این رو هدف از این مطالعه، بررسی آسیب شناسی بافتی ناشی از نانوذرات نقره بر بافت آبشش ماهی گورخری (*Danio rerio*) می‌باشد.

روش بررسی: در این تحقیق، چهار غلظت غیر کشنده نانو ذرات نقره استفاده شد که عبارت بودند از: ۰/۰۰۳۷۵، ۰/۰۰۷۵ و ۰/۰۱۵ میلی گرم در لیتر، همچنین گروه شاهد در نظر گرفته شد. برای انجام مطالعه بافت شناسی کلاسیک، نمونه‌ها آماده سازی و رنگ آمیزی هماتوکسیلین - ائوزین شده و بوسیله میکروسکوپ نوری عکس برداری صورت گرفت.

یافته‌ها: بررسی‌های آسیب شناسی بافت آبشش نشان داد که در برابر نانوذرات نقره عوارضی نظیر: خمیدگی تیغه‌های ثانویه، هایپرتروفی تیغه‌های ثانویه، افزایش ترشح موکوس، افزایش بهم چسبیدگی در لاملاهای ثانویه، هایپرپلازی و در نهایت نکروز افزایش می‌یابد. اگرچه تغییرات آسیب شناسی بافتی مشاهده شده در تمامی گروه‌ها وجود داشت، اما شدت این تغییرات با افزایش غلظت نانوذرات نقره افزایش یافت.

بحث و نتیجه گیری: باتوجه به تغییرات ایجاد شده در بافت آبشش ماهی گورخری در غلظت‌های مختلف نانوذرات نقره در مقایسه با گروه کنترل همچون هایپرپلازی، هایپرتروفی و در نهایت نکروز، می‌توان گفت؛ نانوذرات نقره می‌تواند اثرات قابل توجهی بر بافت آبشش ماهی داشته باشد. برای همین مطالعات آسیب شناسی می‌تواند به عنوان ابزار ساده و مناسبی جهت ارزیابی تاثیر آلاینده‌های محیطی بر ماهی‌ها استفاده شود.

واژه‌های کلیدی: آسیب شناسی بافتی، هایپرتروفی، نکروز، نانوذرات نقره، ماهی گورخری.

مقدمه

توان به مطالعات AshaRani و همکاران در سال ۲۰۰۸ پرداخت که با بررسی اثرات فیزیولوژیک نانو ذرات نقره بر ماهی گورخری متوجه شدند، سمیت این نانو ذرات به شدت تحت تأثیر غلظتی که ماهیان در معرض آن قرار می‌گیرند، متغیر می‌باشد. اثرات نانو ذرات نقره به صورت تأخیر در تفریح تخم‌ها، خیز (ادم)، کاهش جریان خون مویرگی و در نهایت افزایش مرگ و میر جنین و لارو تازه هچ شده ماهیان گورخری مشخص شده است^(۱۴).

از اندام‌های مهم ماهی‌ها در رابطه با بررسی اثرات آلاینده‌های محیطی، آبشش می‌باشد؛ زیرا این بافت بطور مستقیم در معرض آلاینده‌های محیط آبی است. هدف از مطالعه پیش روی، بررسی اثرات آسیب شناسی نانو ذرات نقره بر بافت آبشش ماهی گورخری (*Danio rerio*) می‌باشد.

روش بررسی

در این تحقیق با توجه به نتایج مطالعات پیشین، از چهار غلظت غیر کشنده نانو ذرات نقره استفاده شد که عبارت بودند از: ۰/۰۰۱۵، ۰/۰۰۳۷۵، ۰/۰۰۷۵ و ۰/۰۱۵ میلی‌گرم در لیتر، همچنین غلظت صفر میلی‌گرم در لیتر (گروه شاهد) نیز در نظر گرفته شد. در این پژوهش ۴ تیمار مختلف وجود داشت و در هر یک از تیمارها (غلظت‌های مختلف نانو ذرات نقره) ۱۰ عدد ماهی در معرض نانو ذرات نقره قرار گرفت و در مجموع ۴۰ عدد ماهی استفاده شد. نمونه‌برداری از این ماهی‌ها به صورت کاملاً تصادفی انجام شد و در زمان نمونه‌برداری از هر تیمار ۳ عدد ماهی به صورت کاملاً تصادفی صید و استفاده شد.

فناوری نانو، شناخت و کنترل مواد در ابعاد ۱۰۰-۱ نانومتر است که در این ابعاد خواص فیزیکی، شیمیایی و زیستی ماده غیر معمول بوده است و کاربردهای جدید و منحصر به فردی از این مواد نانومتری ممکن می‌شود^(۱). نانو مواد در طیف وسیعی از تولیدات و کاربردهای خانگی، کارخانجات نساجی، صنایع الکترونیک، تولیدات پزشکی و تکنولوژی‌های حذف زیستی آلاینده‌ها به کار برده می‌شود^(۲). بر اساس پیش‌بینی‌ها، بازار محصولات محتوای نانو مواد تا سال ۲۰۱۵، از ارزشی معادل ۱ تریلیون دلار رویارویار خواهد بود^(۳). فناوری نانو در بخش‌های مختلف به سرعت در حال رشد می‌باشد، اما هنوز اطلاعات کافی در مورد تأثیرات زیست محیطی نانو مواد، به‌خصوص اثرات آنها بر موجودات آبی اندک است^(۴). در این راستا مطالعاتی در زمینه اثرات اندازه، سطح و غلظت نانو ذرات بر روی موجوداتی نظیر: آلگ‌ها، باکتری‌ها، دافنی‌ها، صدف‌ها، خرچنگ‌ها، میگوها و ماهی‌ها صورت گرفته است^(۵-۸).

استفاده از نانو ذرات نقره در طی سال‌های اخیر روند رو به رشدی داشته است؛ بطوریکه میزان تولید جهانی این نانو ذرات را حدود ۵۰۰ تن در هر سال تخمین زده‌اند^(۹). تحقیقات متعددی در سراسر دنیا در رابطه با آسیب پذیری ماهی‌ها آب شیرین در مواجهه با یونهای نقره (Ag^+) انجام شده‌است. این تحقیقات نشان داده‌اند که این یونها بر فعالیت سدیم پتاسیم ATP آزد در آبشش ماهی‌ها اثر گذاشته و موجب اختلال در جذب یونهای سدیم و کلر شده‌است و در نهایت سبب اختلالات اسمزی می‌شود^(۱۰-۱۳). در رابطه با بررسی اثرات حضور نانو ذرات نقره در اکوسیستم آبی، می-

قاعده تیغه‌ها (پیکان زرد در بخش d) و چماقی شدن ضعیف رشته‌های ثانویه (مربع زرد رنگ در بخش d)، و چسبندگی زیاد رشته‌های ثانویه و ترشح سلول‌های موکوسی، هایپرتروفی، هایپرپلازی اپی‌تلیوم (پیکان زرد در بخش E1)، و نکروز در لاملاهای ثانویه (پیکان زرد در بخش E2) می‌باشد. اگرچه تغییرات آسیب-شناسی بافت آبشش در تمامی گروه‌ها وجود داشت، اما شدت آن از گروه شاهد تا غلظت بالای نانوذرات افزایش یافت. در گروه شاهد رشته‌ها و تیغه‌های آبششی تقریباً بطور منظم قرار گرفته است. روند چماقی شدن در رأس رشته‌های ثانویه از گروه شاهد تا غلظت‌های بالاتر، روند روبه رشد داشته و این میزان در غلظت‌های بالاتر، بیشتر قابل مشاهده است؛ در بالاترین غلظت نانوذرات نقره (بخش E1) بیشترین میزان چسبندگی و به دنبال آن نکروز و از بین رفتن لایه‌های ثانویه (E2) ظاهر شد.

بحث و نتیجه‌گیری

نتایج حاصل از این تحقیق تغییرات بارزی را در آبشش ماهی گورخری در مواجهه با نانوذرات نقره نشان داد. تغییرات بافت آبشش ماهی در این مطالعه در غلظت ۰/۰۰۱۵ میلی‌گرم در لیتر نانوذرات نقره (شکل ۱. E1) در مقایسه با گروه کنترل، عوارضی همچون: ترشح سلول‌های موکوسی، به هم چسبندگی لاملاهای ثانویه و هایپرپلازی اپی‌تلیوم آبشش به وضوح مشخص بود، که این عوارض در بافت آبشش ماهی‌ها می‌تواند در تنفس و تبادلات گازی، همچنین تبادلات یونی و تنظیم اسمزی آن‌ها اختلال ایجاد کند^(۱۵). هایپرپلازی اپی‌تلیوم آبشش، علاوه بر کاهش سطح تنفسی در دسترس برای انتشار اکسیژن، فاصله بین اکسیژن آب و

نانوذرات نقره کلونیدی از شرکت نانو نصب پارس خریداری شد. در هر تیمار ۱۰ عدد ماهی استفاده شد. ماهی‌ها در هر یک از تیمارها به مدت ۴ روز در معرض نانو مواد قرار گرفتند. در پایان این مدت ۳ عدد ماهی به صورت کاملاً تصادفی صید و پس از بیهوش-کردن، بافت آبشش آن‌ها خارج شد؛ نمونه‌ها بعد از فیکس شدن در محلول بافر فرمالین ۴٪ به مدت ۲۴ ساعت، جهت آنگیری و نگهداری در الکل اتانول ۷۰٪ قرارداده شدند. مراحل آنگیری با استفاده از الکل‌های ۹۰، ۹۵ و ۱۰۰٪ و سپس با الکل بوتیلیک (۱۲ ساعت) انجام شد. نمونه‌ها بعد از ۹ ساعت نگهداری درون پارافین مایع (در اون با دمای ۶۰ درجه سانتی‌گراد) قالب‌گیری و با استفاده از میکروتوم، برش‌های ۵ میکرومتری از آن‌ها تهیه شد. برش‌ها بر روی لام چسبانده، در اون در دمای ۳۷ درجه سانتی‌گراد نگهداری شد. برای مطالعه بافت شناسی، نمونه‌ها بعد از پارافین زدائی و آنگیری، با استفاده از هماتوکسیلین - ائوزین رنگ‌آمیزی و با میکروسکوپ نوری معمولی مطالعه و عکس برداری شد.

یافته‌ها

اثرات آسیب شناسی نانوذرات نقره بر بافت آبشش ماهی گورخری در غلظت‌های مختلف در مقایسه با گروه کنترل، در شکل ۱ نشان داده شده است. مهمترین عوارض ایجاد شده پس از رویارویی با نانوذرات نقره در بافت آبشش، شامل: جداشدگی لایه اپی‌تلیوم تیغه‌های ثانویه (مستطیل زرد در بخش b)، گریز شدن رأس رشته‌های ثانویه و هایپرپلازی قاعده رشته ثانویه (پیکان زرد بخش c)، ضخیم شدن رشته‌های ثانویه، پرخون شدن رشته‌ها، هایپرپلازی در بخش

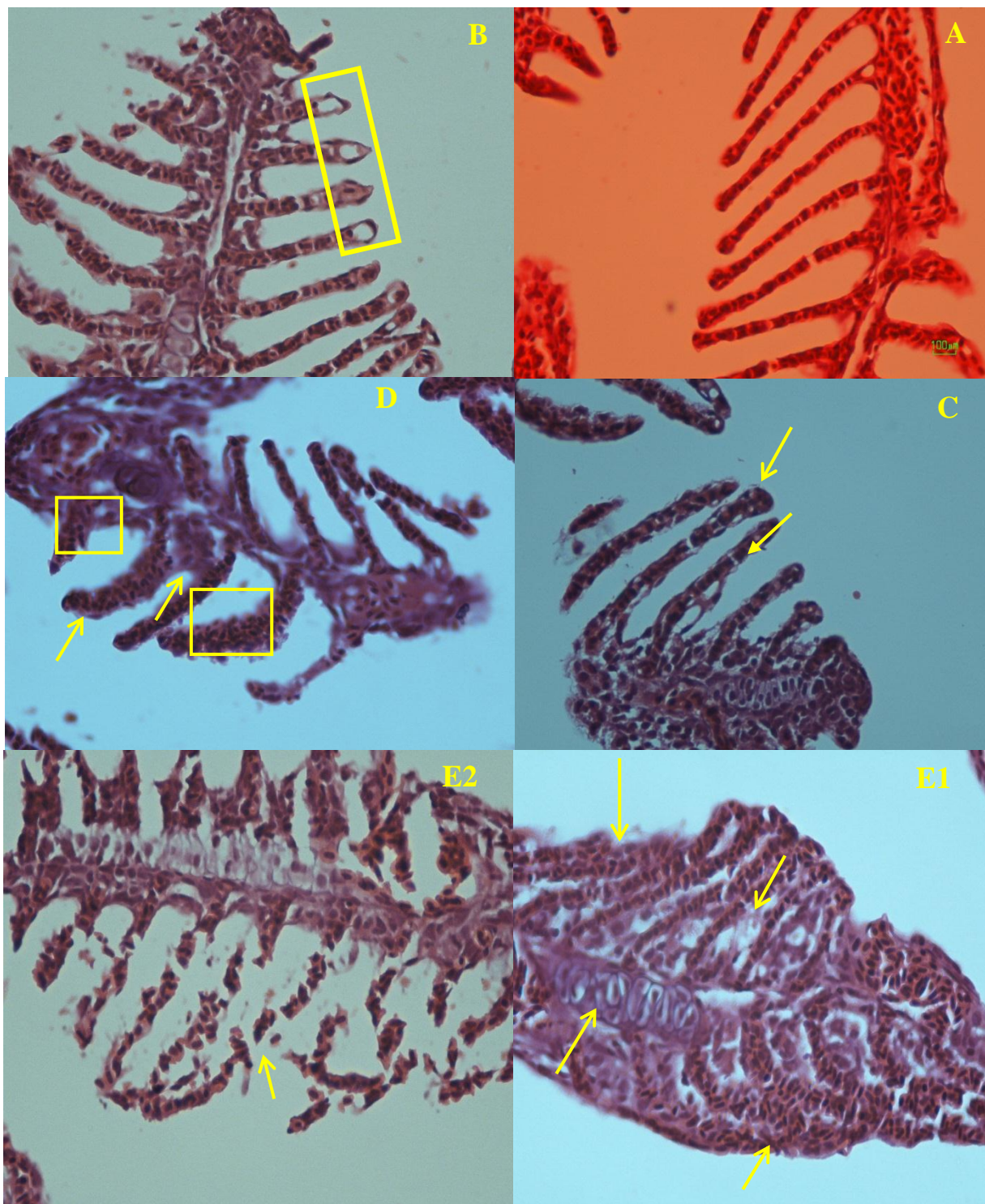
گردش خون شود^(۱۸). از این رو تغییرات آسیب‌شناسی ایجاد شده در آبشش ماهی گورخری پس از رویارویی با نانوذرات نقره نوعی پاسخ فیزیولوژیک برای جلوگیری از ورود این مواد به بدن و جلوگیری از آسیب‌های وارده ایجاد کرده باشد.

تشکر و قدردانی

نویسندگان این تحقیق، از خانم‌ها: پروین هارونی نژاد، ساقی اکرمی مقدم، فروزان صدیقی، شادیه قصابی و پرستو مبارکی، کارکنان بخش پاتولوژی بیمارستان بعثت و خانم بیان حسین زاده و آقای فردین غریبی به خاطر همکاری با انجام این پروژه کمال تشکر را دارند. این پژوهش در ۱۳۹۳/۶/۸ توسط کمیته تحقیقات دانشجویی دانشگاه علوم پزشکی کردستان تصویب شده است.

خون را افزایش می‌دهد که این عمل می‌تواند باعث هایپوکسی بافت شود^(۱۶).

مطالعات متعددی در رابطه با اثرات نانوذرات بر بافت آبشش ماهی‌ها انجام شده است. در طی تحقیقی توسط Lee و همکارانش، افزایش در اندازه و تعداد سلول‌های موکوسی و هایپرپلازی اپی‌تلیوم لاملاهای کپور معمولی در مواجهه با نانوذرات نقره مشاهده شد^(۱۷)؛ همچنین هایپر پلازی و هایپرتروفی، افزایش ترشح موکوس، افزایش قطر لاملاها و پرخونی شدید در بافت آبشش در قزل‌آلای رنگین‌کمان، در اثر رویارویی با نانوذرات نقره مشاهده شد^(۱۸و۱۹). بروز چنین تغییراتی در بافت آبشش، در مرحله اول، احتمالاً می‌تواند به‌عنوان یک مکانیسم دفاعی جهت جلوگیری از ورود نانوذره به درون بدن باشد. تغییرات در تیغه‌های ثانویه ممکن است سبب افزایش ضخامت اپی‌تلیوم و در نهایت منجر به کاهش نرخ ورود نانوذرات نقره به



شکل ۱. تغییرات آسیب شناسی (هیستوپاتولوژی) آبشش ماهی گورخری در مواجهه با نانوذرات نقره. A: آبشش نرمال ماهی B: غلظت ۰/۰۰۱۵ گرم در لیتر C: غلظت ۰/۰۰۳۷۵ میلی گرم در لیتر D: ۰/۰۰۷۵ میلی گرم در لیتر و E: ۰/۰۱۵ میلی گرم در لیتر.

References

1. <http://ec.europa.eu/environment/chemicals/nanotech>
2. Ates M, Demir V, Adiguzel R, Arslan Z. Bioaccumulation, subacute toxicity, and tissue distribution of engineered titanium dioxide nanoparticles in goldfish (*Carassius auratus*). J Nanomater. 2013; 2013: 1-6.
3. Laban G, Nies LF, Turco RF, Bickham JW, Sepulveda MS. The effects of silver nanoparticles on fathead minnow (*Pimephales promelas*) embryos. Ecotoxicol. 2010; 19: 185–195.
4. Johari SA, Kalbassi MR, Soltani M, Yu IJ. Toxicity comparison of colloidal silver nanoparticles in various life stages of rainbow trout (*Oncorhynchus mykiss*). Iran J Fish S. 2013; 12: 76-95.
5. Farkas J, Christian P, Urrea JAG, Roos N, Hassellöv M, Tollefsen KE, Thomas KV. Effects of silver and gold nanoparticles on rainbow trout (*Oncorhynchus mykiss*) hepatocytes. Aquat Toxicol. 2010; 96:44-52.
6. Lee SW, Kim SM, Choi J. Genotoxicity and ecotoxicity assays using the freshwater crustacean *Daphnia magna* and the larva of the aquatic midge *Chironomus riparius* to screen the ecological risks of nanoparticle exposure. Environ Toxicol Pharmacol. 2009; 28: 86–91.
7. Wiench K, Wohlleben W, Hisgen V, Radke K, Salinas E, Zok S, Landsiedel R. Acute and chronic effects of nano- and non-nano-scale TiO₂ and ZnO particles on mobility and reproduction of the freshwater invertebrate (*Daphnia magna*). Chemosphere. 2009; 76: 1356-65.
8. Griffitt RJ, Luo J, Gao J, Bonzongo JC, Barber DS. Effects of particle composition and species on toxicity of metallic nanomaterials in aquatic organisms. Environ Toxicol Chem. 2008; 27: 1972–1978.
9. Aerle RV, Lange A, Moorhouse A, Paszkiewicz K, Ball K, Johnston BD, de-Bastos E, Booth T, Tyler CR, Santos EM. Molecular mechanisms of toxicity of silver nanoparticles in zebrafish embryos. Environ Sci Technol. 2013; 47: 8005–14.
10. Hogstrand C, Ferguson EA, Galvez F, Shaw JR, Webb NA, Wood CM. Physiology of acute silver toxicity in the starry flounder (*Platichthys stellatus*) in seawater. J Comp Physiol. B, 1999; 169: 461–73.
11. Bury NR, Wood CM. Mechanism of branchial apical silver uptake by rainbow trout is via the proton-coupled Na⁺ channel. Am J Physiol. 1999; 277: 1385–91.
12. Bury NR, Grosell M, Grover AK, Wood CM. ATP-dependent silver transport across the basolateral membrane of rainbow trout gills. Toxicol Appl Pharmacol. 1999; 159:1–8.
13. Wood CM, Playle RC, Hogstrand C. Physiology and modeling of mechanisms of silver uptake and toxicity in fish. Environ Toxicol Chem. 1999; 18: 71–83.
14. Asharani PV, Wu YL, Gong Z, Valiyaveettil S. Toxicity of silver nanoparticles in Zebrafish models. Nanotechnol. 2008; 19: 255102
15. بنایی م، میرواقفی ع، مجازی امیری ب، رفیعی غ، نعمت دوست ب. بررسی خون شناسی و آسیب شناسی بافتی در مسمومیت تجربی با دیازینون در ماهی کپور معمولی (*Cyprinus carpio*)، نشریه شیلات، مجله منابع طبیعی ایران، چاپ ۶۴، ۱۳۹۰، صفحات: ۱۳–۱.
16. Lappivaara J, Nikinmaa M, Tuurala H. Arterial oxygen tension and the structure of the secondary lamellae of the gills in rainbow trout (*Oncorhynchus mykiss*) after acute exposure to zinc and during recovery. Aquat Toxicol J. 1995; 32: 321-331.

17. Lee B, Duong CN, Cho J, Lee J, Kim K, Seo Y, Kim P, Choi K, Yoon J. Toxicity of citrate-capped silver nanoparticles in common carp (*Cyprinus carpio*). J Biomed Biotech. 2012; 26: 1-14.

۱۸. جوهری ع. کاربرد نانوذرات نقره در کاهش عفونت‌های قارچی تخم در دوره انکوباسیون و اثرات احتمالی رهایش آن‌ها بر تغییرات برخی شاخص‌های فیزیولوژیکی و ژنومیکی ماهی قزل‌آلای رنگین کمان، دانشکده منابع طبیعی، دانشگاه تربیت مدرس، ۱۳۹۰، رساله دکتری شیلات.

۱۹. خلیلی ع. بررسی تاثیر نانوذرات نقره بر میزان بازماندگی و ساختار بافت پوست و آبشش لاروهای کیسه زرده دار قزل‌آلای رنگین کمان، دانشکده منابع طبیعی، دانشگاه تربیت مدرس، ۱۳۹۰.

20. Morgan TP, Grosell M, Playle RC, Wood CM. The time course of silver accumulation in rainbow trout during static exposure to silver nitrate: physiological regulation or an artifact of the exposure conditions. Aquat Toxicol. 2004; 66: 55-72.

Effect of nano-silver on gill histological of zebra fish (*Danio rerio*)

Borhan Mansouri¹, Seyed Ali Johari²

1- Kurdistan Environmental Health Research Center, Kurdistan University of Medical Sciences, Sanandaj, Iran;
E-mail: borhanmansouri@yahoo.com; Mobile: +98 930 531 9717;

2- Department of Fisheries, Faculty of Natural Resources, University of Kurdistan, Sanandaj, Iran.

Abstract

Background and Aim: Nowadays, due to the wide applications of silver nanoparticles increased them into the environment. In this context, the arrival of these nanomaterials to the environment has the potential to impact on living organisms, including fish. Therefore, the purpose of this study was the effect of silver nanoparticles on gill histological of zebra fish (*Danio rerio*)

Methods: In this study, four non-lethal concentrations of silver nanoparticles were used that included 0.0015, 0.00375, 0.0075, and 0.015 mg/l; also control group was considered. For studies of classic histological, the samples were prepared and stained by haematoxylin - eosin, and finally was imagined by light microscopy.

Results: Histopathological studies of gill tissue showed that the silver nanoparticles on gill tissue cause some impact such as secondary bending blades, blades secondary hypertrophy, increased mucus secretion, fusion in the secondary lamellae, hyperplasia and eventually necrosis increases. Although histological changes in gill tissue were observed in all groups, but the severity of these changes increased with increasing concentration of silver nanoparticles.

Conclusion: Due to changes in zebra fish gill tissue at different concentrations of silver nanoparticles in comparison with the control group, such as hyperplasia, hypertrophy, and ultimately necrosis, it can be said that silver nanoparticles can have considerable effects on fish gill tissue. Pathology studies can be simple and convenient tool to assess the impact of environmental pollutants on fish used.

Keywords: Histopathology, Hypertrophy, Necrosis, Silver Nanoparticles, Zebra Fish